Uteruskarzinom im jugendlichen Alter

Inaugural-Dissertation

zur

Erlangung der Doktorwürde

in der

gesamten Medizin

verfasst und einer

Hohen Medizinischen Fakultät

der

Kgl. Bayer. Ludwig-Maximilians-Universität zu München

vorgelegt von

Kotaro Takahashi

aus Gumma (Japan).

München 1914

Kgl. Hofbuchdruckerei Kastner & Callwey.

Uteruskarzinom im jugendlichen Alter

Inaugural-Dissertation

zur

Erlangung der Doktorwürde

in der

gesamten Medizin

verfasst und einer

Hohen Medizinischen Fakultät

der

Kgl. Bayer. Ludwig-Maximilians-Universität zu München

vorgelegt von

Kotaro Takahashi
aus Gumma (Japan).

München 1914
Kgl. Hofbuchdruckerei Kastner & Callwey.

Gedruckt mit Genehmigung der medizin. Falkultät der Universität München.

Referent:
Geh. Hofrat Professor Dr. Doederlein.

In Deutschland fallen alljährlich rund 23000 Frauen dem Uteruskarzinom zum Opfer, und sämtliche Statistiken stimmen auffallend dahin überein, daß der dritte Teil aller krebskranken Frauen an Gebärmutterkrebs leidet. Indessen laufen die Ansichten auf diesem Gebiete, wo noch so viele Fragen offen gelassen sind, auseinander. So existieren verschiedene große Statistiken, die den Beweis erbringen wollen, daß das Magenkarzinom an Häufigkeit alle anderen Arten überragt. F. S. Cullen dagegen ist auf Grund seiner Arbeit, die sich auf 31000 Krebsfälle erstreckt, zu dem Resultate gelangt, daß das Magenkarzinom mit 21% unter dem Uteruskarzinom mit 29% steht.

Lubarsch gibt über die Häufigkeit des Krebses bei beiden Geschlechtern folgende Tabelle:

	Männer:	Frauen:
Magendarmtraktus	700	323
Geschlechtsorgane	24	546

Küstner spricht sich dahin aus: „Wenn auch das Magenkarzinom absolut häufiger sein sollte als das Uteruskarzinom, so würde dennoch der Uterus dem Magen gegenüber einen Prädilektionssitz repräsentieren, weil nur die Hälfte der Erkrankungsfähigen einen Uterus, alle aber einen Magen haben.“ Diese Anschauung

findet eine Bekräftigung in der Statistik von Morosowski. Dieser beobachtete am Pathologischen Institut zu München insgesamt 1319 Karzinomfälle. Davon trafen an Magenkrebs auf das männliche Geschlecht 16,45%, auf das weibliche 12,73%, während das Uteruskarzinom mit 22,75% vertreten war. Nach Reiche ergaben sich bei 6355 Todesfällen infolge Karzinom 21,1% Uteruskarzinome. Birch-Hirschfeld hält das letztere für das absolut häufigste. Professor Sato (Japan) fand unter 1372 Krebsfällen 33,53% Uteruskarzinome. Die Ricksche Statistik behandelt 713 Krebsfälle; davon entfallen 39,55% auf Magenkarzinom. Bei Männern 23,82% auf Magenkarzinom, bei Frauen 32,68% auf Uteruskarzinom.

Im Gegensatz dazu setzt Borst die Uteruskarzinome erst an die vierte Stelle.

Ausser der Häufigkeit des Uteruskrebses fällt auch noch auf, daß er, wie die Karzinome überhaupt, in den allermeisten Fällen im höheren Alter auftritt, ganz besonders zwischen dem 40. und 60. Lebensjahre. Jedoch findet sich das Karzinom auch schon im jugendlichen, bisweilen sogar schon im Kindesalter, wobei aber zu berücksichtigen ist, daß seine Seltenheit eine um so größere wird, je geringer die Altersstufe ist. Der Prozentsatz der Uteruskarzinome bei jugendlichen Individuen ist von den verschiedenen Autoren mit mehr oder minder geringen Unterschieden angegeben worden. Folgende kurze Uebersicht möge ein Bild davon geben:

Autor:	Uteruskarzinomfälle:	Uteruskrebs im Alter von 20—30 Jahren	Prozent
Schröder	2265	83	3,71
Gurlt	2185	125	5,72
Gusserow	865	24	2,77
Bäcker	705	59	8,36
Rick	498	14	2,81
Morosowski	309	10	3,23
Sibley	119	3	2,52
Ashton	58	3	5,17

Ich selbst habe die Protokolle der Geburtshilflich-gynäkologischen Universitäts-Klinik zu München vom 1. Januar 1884 bis zum 31. Dezember 1912 durchgearbeitet und eine Gesamtzahl von 1331 Uteruskarzinomfällen gefunden. Von diesen entfallen auf das Alter von 21—30 Jahren 42 Fälle = 3,15%. Bei dieser meiner Sammelarbeit habe ich die Fälle außer Acht gelassen, die sich lediglich auf klinische Beobachtungen stützen und somit für eine genaue Statistik nur einen sehr geringen Wert haben. Die Richtigkeit dieser Behauptungen erhellt aus einer Zusammenstellung Reichelmanns, die auf Veranlassung von Hansemann am Krankenhause Friedrichshain in Berlin ausgeführt worden ist. Von 711 durch die Sektion sichergestellten Fällen von Krebs innerer Organe waren 156 = 21,98% intra vitam nicht erkannt worden: Aus diesem Grunde habe ich, wie gesagt, aus den Protokollen nur sichere Fälle ausgewählt, unter denen 318 Fälle von vaginalen und abdominalen Totalexstirpationen, 635 Fälle von örtlicher Ausschabung

(Exkochleation, Thermokauter usw.) und 378 Fälle gänzlich inoperabel waren.

Die mikroskopische Untersuchung, welche seit 1980 häufiger vorgenommen worden war, fand zusammen in 494 Fällen statt.

Bevor ich nun zu meinem Fall übergehe, möchte ich diese Fälle in einer Tabelle (I. Tabelle) anführen:

Bürger berichtet unter seinen 255 Fällen von Uteruskarzinom über 6 Fälle von Gebärmutterkrebs im Alter von 25, 28, 29 und 3 mal von 30 Jahren = 2,35%.

Nach Gusserows Statistik ergaben sich unter 2265 Fällen 2 Fälle von Uteruskarzinom im Alter von 17 und 19 Jahren = 0,08%.

Eckardt beobachtete Cervixkarzinom bei einer 19jährigen Jungfrau.

Loeb schildert einen Fall von Carcinoma perforans vaginae et uteri bei einer 27 Jahre alten Frau.

Rosenstein beschreibt ein Karzinom des Uterus bei einem Kinde von 2 Jahren (Virchows Archiv, Bd. 22, p. 19).

Ebenfalls von einem Gebärmutterkrebs bei einem 2jährigen Kinde berichtet Liebmann (Virchows Archiv, Bd. 117).

Ferner beobachtet Ganghofer ein Uteruskarzinom bei einem 8jährigen Mädchen (Jahrbuch für Kinderheilkunde, Bd. 31).

Schliesslich erwähnt Danielsen einen Fall von Uteruskarzinom unter 30 Jahren.

Alle obigen Statistiken und Zahlen beweisen

das — wenn auch seltene — Vorkommen des Karzinoms bei Menschen unter 20 Jahren. Was die Häufigkeit des Auftretens des Karzinoms in Hinsicht auf die beiden Geschlechter anlangt, so sagt Borst, daß das Verhältnis der Krebserkrankung bei Knaben und Mädchen bis zur Pubertät ungefähr gleich sei. Dann verschöbe sich das Verhältnis zu Ungunsten des weiblichen Geschlechtes.

AETIOLOGIE.

Ehe ich darauf eingehe, warum das Uteruskarzinom so selten bei jugendlichen, so häufig aber bei älteren Personen auftritt, ist noch ein Blick auf die Histogenese des Karzinoms im allgemeinen zu werfen. Allerdings sind auch hier in zahlreichen Arbeiten die mannigfaltigsten Ansichten zum Ausdruck gebracht worden.

Ribbert sieht die Absprengung und Verlagerung des Epithels infolge Wucherung an seiner Grenze gegen das Bindegewebe-Wachstum als ein das Karzinom auslösendes Moment an.

Cohnheim hingegen vertritt die Anschauung, daß das Entstehen des Krebses seine Ursache in Fehlern der embryonalen Anlage haben müsse. Thiersch stellte den Satz auf, daß der primäre Schwund des Bindegewebes durch Altersatrophie dem Epithel die Möglichkeit verschaffe, als karzinomatöses Gewebe in die Tiefe einzuwuchern. — Nun handelt es sich darum, zu untersuchen, ob die Anschauung Thiersch', trotz des Vorkommens von Krebs bei jugendlichen Personen, haltbar ist oder nicht.

Bürger sagt in seiner Arbeit: „Bei Be-

trachtung der Entwicklung des Embryo, wo bei den verschiedenen Faltenbildungen und Teilungen immer die Mittellinie scharf als Grenze eingehalten wird, drängt sich uns leicht das Bild eines Torbogens auf. An Stelle des Schlußsteins können wir auch zwei genau passende Steine setzen. Von der Vollkommenheit des Torbogens, der Beschaffenheit des umgebenden Gemäuers und der Art der auf das Tor einwirkenden Insulte wird die Existenz des Bogens abhängig sein. Bei der Epithelzelle haben wir dann außerdem noch zu berücksichtigen, daß sie sich selbst mehr oder weniger häufig regeneriert, wobei sie das Wohl des Gesamtbaues natürlich nicht berücksichtigt, und ferner, daß sie Lebensbedürfnisse hat."

Wie in den meisten Fällen gröbere Fehler bei Anlage des Embryo ausbleiben, denn Mißbildungen finden wir relativ selten, so werden auch bei der Mehrzahl der Individuen geringere Fehler im Aufbau der Epitzelzellen vermieden, gewöhnlich paßt alles ganz genau, und es bleibt, auch wenn im Alter die umgebende Bindegewebsmauer schwindet, der fehlerfrei aufgegeführte Torbogen der Epithelzellen stehen und vermag, je nach der Güte, mehr oder weniger starken Insulten Widerstand zu leisten. Doch wird die Resistenz des Epithelgewebes gegen äußere Einflüsse nach Wegnahme des Bindegewebes eine geringere sein. Während meistens die Epithelzellen vollkommen genau aufeinanderstoßen, gröbere Fehler bei Anlage des Embryo meistens ausbleiben, läßt es sich wohl denken, daß geringere Fehler an einzelnen Stellen etwas häufiger sind, eventuell bei

Tabelle 1.

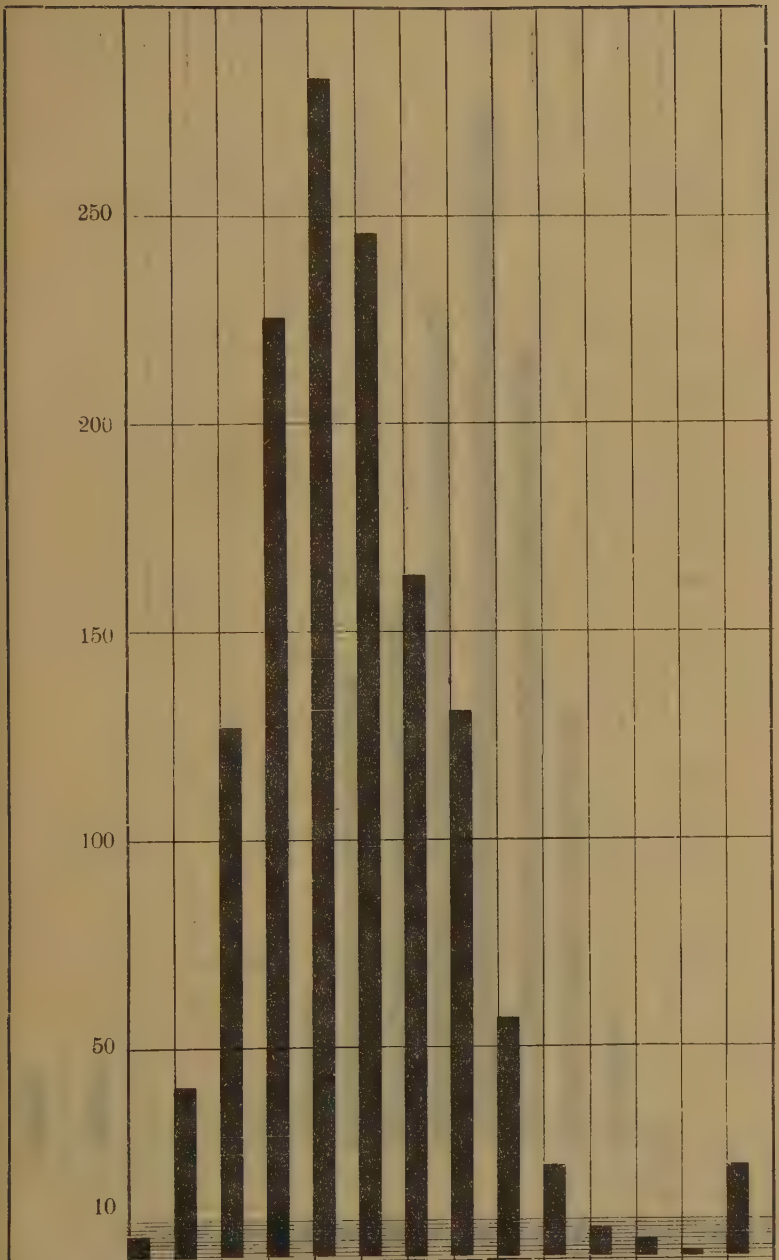

Jahre	21-25	26-30	31-35	36-40	41-45	46-50	51-55	56-60	61-65	66-70	71-75	76-80	über 80	unbestimmt
Zahl 1331	4	38	127	229	286	248	162	133	55	20	5	3	1	20
%	0,30	2,85	9,54	17,20	21,48	18,63	12,17	9,99	4,13	1,50	0,37	0,22	0,07	9,50

Tabelle 2.

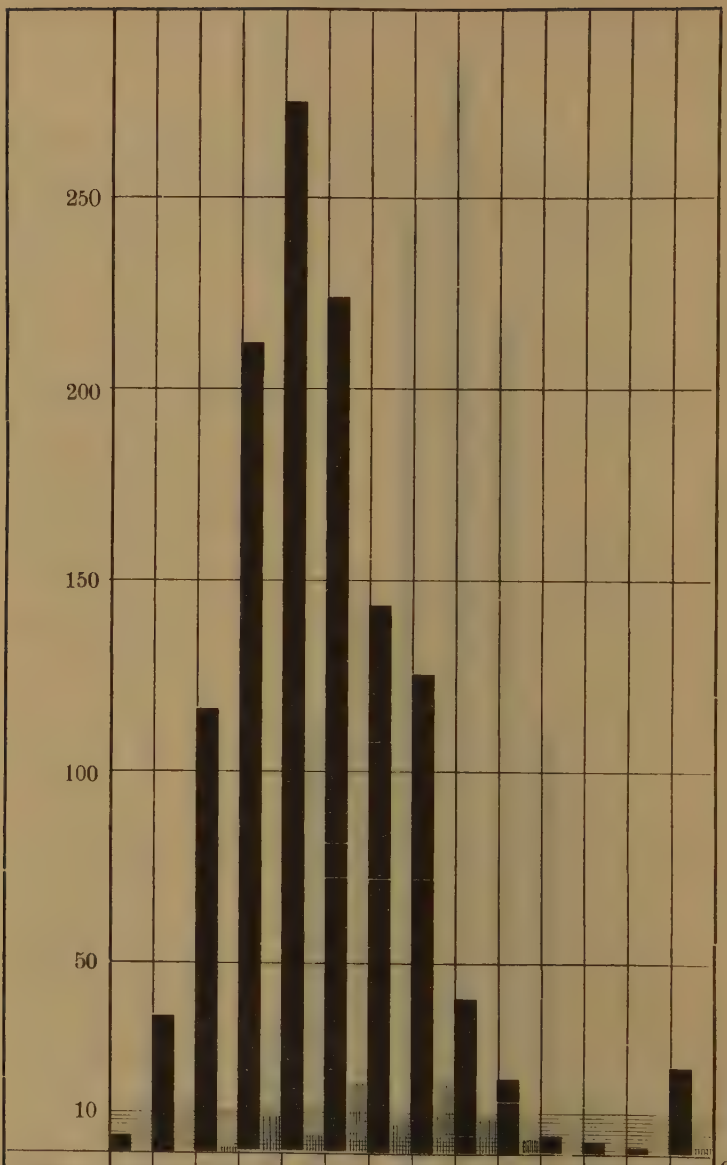

Jahre	21-25	26-30	31-35	36-40	41-45	46-50	51-55	56-60	61-65	66-70	71-75	76-80	über 80	unbestimmt
Cervix portio (Zahl)	4	38	114	206	274	226	145	117	43	17	4	2	1	19
Corpus	0	0	1	9	3	15	5	14	9	2	0	0	0	1
Cervix portio (%)	0,33	3,14	9,42	17,02	22,64	18,67	11,98	9,66	3,55	1.40	0,33	0,16	0,08	1,57
Corpus	0	0	1,67	15,25	5,08	25,41	8,47	23,72	15.25	3,38	0	0	0	1,67

Bemerkung: Ausser der obigen Tabelle gab es 25 Fälle { Cervix Portiv Corpus } und 37 unbekannte Fälle.

der Regeneration der einzelnen Zellen sich einstellen, wofür der Umstand spricht, daß gerade jene Organe mit lebhafter Regeneration der Epithelien viel eher an Karzinom zu erkranken pflegen als andere, bei denen die physiologische Regeneration geringfügig ist. Diese Fehler werden dann durch das umgebende Gemäuer bis zu einem gewissen Grade kompensiert, können aber nach Abbruch desselben schon ohne weitere äußere Schädlichkeiten genügen, daß sich die einzelnen Steine an der Seite herausdrücken, da sie auch des Widerstandes und Haltes in ihren Nachbarzellen entbehren. Wir werden darum das Karzinom im Alter, wo die Widerstände des Bindegewebes fehlen, häufiger finden. Für den Beginn der senilen Bindegewebsatrophie wäre dann etwa das 27. Lebensjahr anzunehmen, um welche Zeit sich auch die Arteriosklerose gelegentlich schon geltend macht.

In der Jugend ist aber das Bindegewebe normalerweise gut entwickelt, und größere Fehler im Aufbau der Epithelzellen können ausgeschlossen werden, denn diese würden sich ja schon in der Fötalzeit oder Kindheit entfaltet haben. Deshalb wird sich das Karzinom in der Jugend nur dann entwickeln, wenn das umgebende Bindegewebe abnorm geringe Widerstandsfähigkeit besitzt oder ein auffallend stark schädigendes Moment einwirken konnte.

Umfassende Angaben über die Disposition zum Uteruskarzinom enthält das Handbuch der Gynäkologie von Veit, Bd. 3, 1908. Aus den zahlreichen Momenten läßt sich nach Koblanck (a. a. O.) folgendes Hauptergebnis gewinnen:

1. Der Sitz des Uteruskarzinoms ist am häufigsten die Cervix und die Portio.
2. Portio- und Cervixkarzinom kommt bei den Frauen meistens im Klimakterium vor.
3. Die beiden erwähnten Arten von Karzinom finden sich sehr häufig bei Frauen, welche geboren haben.

Die beiden ersten Punkte finden auch in der 2. Tabelle ihre Bestätigung.

Die Ursache der unter Nr. 3 angegebenen auffallenden Erscheinung, daß Frauen, welche geboren haben, häufiger von Karzinom befallen werden, wird folgendermaßen erklärt:

„Immerhin ist es sehr wohl möglich, daß durch die Einrisse Schleimhautepithelien in das submuköse Gewebe versprengt werden und weit entfernt von der sichtbaren Narbe liegen bleiben, und daß diese in der Zeit des beginnenden Klimakteriums, wo das Stroma seine Widerstandskraft einbüßt, schrankenlos fortwuchern. Die festgestellte Bedeutung der Entbindungen und der durch dieselben entstandenen Cervixrisse für die Karzinomentwicklung kann jedoch auch auf andere Weise erklärt werden, nämlich so, daß durch die Läsion des äußeren Muttermundes ein wichtiger Schutzwall der Gebärmutter gesprengt ist. Dadurch ist einmal die zarte Cervixschleimhaut für äußere Schädlichkeiten zugänglich geworden, und außerdem fließen die vom Cervixepithel abgesonderten schützenden Stoffe sofort in die Scheide ab, die Bildung eines Schleimpfropfes kommt nicht mehr zustande."

Hiernach ist es ohne weiteres verständlich,

daß schwere Entbindungen, in deren Verlaufe tiefe Cervixrisse vorkommen, für die Entstehung der Karzinome besonders disponiert sind.

Blumenfeld schreibt, daß ungefähr ein Drittel aller krebskranken Frauen schwere Entbindungen durchgemacht haben, und daß beim vierten Teile tiefe Risse zu verzeichnen sind.

Wie schon gesagt, bleiben gröbere Fehler im Aufbau der Epithelzellen in der Fötalzeit gewöhnlich aus. Kommen sie aber vor, oder sind bei Geburten Schleimhautepithelien im submukösen Gewebe des Uterus zurückgeblieben, so ist die Möglichkeit der Wucherung gegeben. Das dabei in Betracht kommende wichtige Moment liegt darin, daß das Bindegewebe seine Widerstandskraft verloren hat, was erklärlicherweise im Alter und in der Jugend nach Erkrankungen eintritt. Aus diesem Grunde finden wir das Uteruskarzinom vorzugsweise im höheren Lebensalter, in der Jugend dagegen sehr selten. Zu berücksichtigen ist allerdings, daß nicht nur direkte oder indirekte Reizungen, sondern auch zahlreiche Ernährungsstörungen dem Auftreten des Krebses förderlich sind.

Die Eigentümlichkeiten des Lebensabschnittes, in welchem das Uteruskarzinom hauptsächlich vorzukommen pflegt, haben wir bereits kennen gelernt. Nun kommt es auf die Untersuchung dessen an, was die jugendlichen weiblichen Personen, bei denen sich ebenfalls Krebs gebildet hat, von ihresgleichen unterscheidet. Zuvor aber wird es zweckmäßig sein, die von mir im folgenden benutzten eigenen Fälle kurz zu beschreiben.

Ich selbst habe im Jahre 1913 in der Münchener Universitäts-Frauenklinik einen Fall von Uteruskarzinom bei einem 24jährigen Mädchen beobachtet und ihn als Thema für meine Inaugural-Dissertation von Herrn Geheimrat Prof. Dr. Döderlein erhalten.

EIGENER FALL.

F. F., Köchin, 24 Jahre alt, I para.

Anamnese: Vater tot; Todesursache unbekannt. Die Mutter lebt und ist gesund. Desgleichen 6 Geschwister.

Frühere Krankheiten: Abgesehen von einzelnen Kinderkrankheiten war Patientin immer gesund.

Entbindungen: 1 Spontangeburt eines lebenden Kindes; nicht gestillt; normales Wochenbett; vor 2 Jahren.

Jetzige Beschwerden: Kreuzschmerzen, Menorrhagien, weißer Fluß seit 1 Jahr.

Menstruation: Erste Menstruation mit 14 Jahren, 4—5 Tage, stark, regelmäßig, vierwöchentlich. Seit ca. einem Jahre 6—7 Tage, stark, regelmäßig, alle 4 Wochen.

Status praesens: Mittelkräftige Patientin. Herz und Lungen ohne Besonderheiten. Leib weich, nicht aufgetrieben, nicht druckempfindlich. Uterus retroflektiert, nicht vergrößert. An der Portio befindet sich, rings um den Muttermund herum, eine fünfmarkstückgroße, weiche, papilläre Exkreszenz. Hiervon wird ein Stück exzidiert, in Formalin gehärtet und mit Hämatoxylin-Eosin gefärbt (14. VI. 1913).

Mikroskopischer Befund: Es handelt sich um ein sehr weiches, zellreiches Karzinom. Das Geschwulstparenchym besteht aus polymorphen Elementen, die eine gewisse perivasculäre Anordnung, aber keine Tendenz zur Differenzierung zeigen. Eine Stachelzellenschicht, Hornschicht, sowie Kankroidperlen fehlen vollkommen, ebensowenig läßt sich eine, wenn auch nur abortive, Drüsenimitation nachweisen. Das wuchernde Epithel befindet sich vielmehr in einem ganz unreifen Stadium und bildet nur solide Haufen von polymorphen, indifferenten Zellen.

Die Kerne der einzelnen Elemente sind groß, meist blaß, stellenweise aber auch intensiv gefärbt. Ein Kernkörperchen läßt sich meist nachweisen. Mitotische Figuren aus allen Stadien der Karyokinese sind in reichlicher Zahl anzutreffen.

Das Stroma des Tumors tritt an Qualität gegenüber dem Parenchym weit zurück. Es besteht aus einem mäßig derben Bindegewebe, das eine intensive kleinzellige lymphozytäre Infiltration aufweist.

Vom 14. bis 21. VI. erhielt Pat. 50 mgr Mesothorium 47 Stunden lang vaginal eingelegt und ferner 163 X Röntgenstrahlen abdominell und vaginal.

Am 23. VI. wurde, um den bisher erzielten Effekt der Strahlentherapie zu konstatieren, eine Probeexzision von der Portio gemacht. Die mikroskopische Untersuchung des exzidierten Stückchens ergab nur noch an einer einzigen, ganz zirkumskripten, kleinen Stelle Karzinomzellen. Diese zeigten die charakteristischen, von Döder-

lein (Monatsschr. f. Geb. u. Gyn., Bd. 37, H. 5) beschriebenen Dekompositionserscheinungen (Vakuolisierung des Protoplasmas, Kernhyper- und -hypochromatose, synsytiale Zusammensinterung benachbarter Zellen usw.). Im übrigen war in die Stelle des primären Karzinoms ein derbes, straffaseriges Bindegewebe getreten, in dem sich intakte Cervixdrüsen fanden.

Am 26. VI. wurde Patientin noch einmal abdominell bestrahlt (10 X), am 28. VI. erhielt sie noch eine Einlage von 50 mgr Mesothorium 22 Stunden lang.

Dann wurde Patientin entlassen mit der Weisung, in 3 Wochen wieder zu kommen.

Eine bei ihrem Wiedereintritt am 22. Juli vorgenommene Probeexzision ergab kein Karzinom mehr.

In der Folgezeit stellte Pat. sich etwa alle 3 Wochen vor und erhielt am 7. VIII. 100 mgr Mesothorium 16 Stunden lang, am 8. IX. 85 mgr Mesothorium 23 Stunden lang, am 13. X. 169 X abdominal.

Im ganzen hatte Pat. bis dahin also erhalten 342 X und 285 mgr Mesothorium 108 Stunden lang.

Mitte Oktober kam Pat. wieder mit Klagen über Leibschmerzen und Stuhlbeschwerden. Bei der innerlichen Untersuchung fand sich der Uterus fest nach hinten fixiert durch derbe, strangförmige Resistenzen. Da Pat. dringend wünschte, von den ihr sehr unangenehmen Sensationen befreit zu werden, wurde am 22. X. die Laparotomie gemacht.

Operation (Herr Geheimrat Prof. Dr. Döderlein): „Nach Oeffnung der Bauchhöhle zeigt sich ein kleiner, beweglicher Uterus, dessen Parametrien vollkommen gesund erscheinen. Von der Hinterfläche der Portio aus ziehen zum Rektum schwartige Verdickungen, die den Uterus in seinen unteren Partien ziemlich fest fixieren. Unter Zurücklassung der Ovarien wird der Uterus abgetragen. Die Wundflächen werden in üblicher Weise peritonisiert, Scheide geschlossen. Nirgends finden sich Drüsen. Schluß der Bauchhöhle."

Der exstirpierte Uterus wurde halbiert und in Formalin gehärtet, dann wurde jede Hälfte für sich in Paraffin eingebettet. Mittels eines Tetrantermikrotoms wurden nun mikroskopische Schnitte von 10 μ Dicke durch das ganze Organ gemacht und mit Hämatoxylin-Eosin gefärbt.

Die histologische Untersuchung ergab, daß sich nirgends, weder im Uterus noch in den angrenzenden Parametrien auch nur eine Spur von Karzinom findet.

Der Heilungsverlauf war ein vollkommen glatter. In der Folgezeit erhielt Pat. noch prophylaktisch 110 mgr Mesothorium in 21 Stunden mit 117 X abdominal in 65 Minuten.

Nach dem ganzen klinischen Bilde und vor allem auf Grund der histologischen Untersuchung des exstirpierten Uterus dürfen wir Pat. wohl vorläufig als geheilt erklären. Ob die Heilung natürlich eine dauernde und definitive ist, muss die Zukunft lehren.

*

Nun möchte ich mir erlauben, die von mir in früheren Protokollen gefundenen Fälle von Uteruskarzinom bei Jugendlichen anzuführen, die in der Frauenklinik zu München von 1884 bis 1912 vorgekommen sind.

Fall I. T. M., 30 Jahre alt. Pat. bemerkt seit 2 Monaten Schmerzen im Kreuz und Abdomen; übelriechender Ausfluß. Oefters Blutabgang. Menstruation: Letzte Regel vor 14 Tagen, 3 Tage, Schmerzen im Kreuz und Abdomen.

Status praesens: Vulva klaffend, Uterus vergrößert, Portio nur zum Teil vorhanden, Cervikalkanal kraterförmig vertieft, zahlreiche höckerige, bei der Untersuchung leicht abbröckelnde Karzinommassen.

Diagnose: Portiokarzinom.

Operation: Entfernung der Karzinommassen mittels scharfen Löffels, Exkochleation.

3. II. 1885. Patientin wird gebessert entlassen.

Fall 2. V. A., 28 Jahre alt.

Anamnese: Eltern leben, gesund. 5 Geschwister leben, gesund. 2 normale Entbindungen, letzte vor 2 Jahren. Jetzige Beschwerden: Unregelmässige Blutungen. Pat. suchte deshalb ärztliche Hilfe auf. Behandlung zuerst mit Injektionen, dann Exkochleation; 4 Wochen darnach wieder Blutungen, Tamponadebehandlung. Seit 6 Wochen ununterbrochener Blutabgang.

Status praesens: Konstitution reduziert. Vagina ziemlich weit, Vaginalgewölbe nicht vorhanden. Etwa 8 cm vom Introitus kommt man an eine walnußgroße, höckerige Geschwulst, die von

der vorderen Lippe ausgeht und der vorderen Vaginalwand angehört. Hintere Vaginalwand glatt. Uterus anteflektiert, beweglich, mannsfaustgroß. In der Cervix zahlreiche Verdickungen.

Diagnose: Karzinomatöses Geschwür der Portio mit Infiltration der vorderen Vaginalwand.

Operation: Abtragung der Karzinommassen mit scharfem Löffel, Thermokauterisation, Tamponade.

Fall 3. S. K., 30 Jahre alt; aufgenommen 26. IX. 1885.

Anamnese: Vater leidet an Wassersucht, Mutter gesund, 2 Geschwister gestorben im Kindesalter; frühere Krankheit: Masern. Entbindungen: 2 normale, 1 Fehlgeburt. Jetzige Beschwerden: Brennen und Schmerzen im Unterleib, Ausfluß, kein bedeutender Blutabgang. Menstruation: Erste Periode mit 13 Jahren. Dauer 3 Tage, regelmässig, alle 4 Wochen.

Status praesens: Konstitution kräftig. Vagina: Portio blumenkohlartig vergrößert, vordere und hintere Lippe in eine weiche, höckerige, leicht blutende Geschwulst verwandelt. Uterus vergrößert, wenig beweglich, druckempfindlich.

Diagnose: Papilläres Karzinom der Portio.

Operation: Kegelförmige Abtragung beider Muttermundslippen.

9. X. 1885. Pat. wird gebessert entlassen.

Fall 4. K. A., 28 Jahre alt, verheiratet seit 3 Jahren. Aufgenommen 16. VII. 1889.

Anamnese: Masern, Rachitis, Gelenkrheumatismus. 2 normale Entbindungen. Jetzige Beschwerden: Kreuzschmerzen, beständiger Blut-

abgang, Appetitlosigkeit, unruhiger Schlaf. Erste Periode mit 13 Jahren, alle 4 Wochen, regelmäßig. 6 Wochen nach der letzten Entbindung trat die Periode wieder auf, seit dieser Zeit ist sie unregelmäßig.

Status praesens: Vulva klafft. Vagina ausgefüllt von einer hühnereigroßen, höckerigen Geschwulst, die von der hinteren Lippe ausgeht. Uterus wenig vergrößert, wenig beweglich.

Diagnose: Carcinoma portionis.

Operation: Exkochleation.

23. VII. Pat. wird wesentlich gebessert entlassen.

9. X. Wiedereintritt. Nach der Operation 3 mal Blutung, dann Pause von 8 Tagen, seitdem wieder starke Blutungen.

14. X. Exkochleation, Paquelin, 2 Tampons.

18. X. Pat. fühlt sich wohl, wird entlassen.

Fall 5. K. F., 21 Jahre alt, verheiratet seit einem Jahre. Aufgenommen 27. Mai 1890.

Anamnese: Familienanamnese o. B. Keine Krankheiten im Kindesalter. 3 Entbindungen. Jetzige Beschwerden: Blutiger, übelriechender Ausfluß seit der letzten Geburt. Erste Menstruation mit 17 Jahren, alle vier Wochen, normal.

Status praesens: Konstitution kräftig. Uterus: Karzinom der Portio vaginalis.

Diagnose: Kankroide Papillargeschwulst.

Operation am 17. VI.: Entfernung einer Partie der Geschwulst mit dem scharfen Löffel.

23. VI. Reichlicher Ausfluß. Temperatursteigerungen. Untersuchung: Muttermundslippen wulstig verdickt. Die hintere von knolligem,

höckerigem Tumor eingenommen, der auch auf das Scheidengewölbe übergegriffen hat.

28. VI. Möglichst ausgiebige Abtragung der Geschwulst mit dem Paquelin. Verschorfung.

3. VII. Pat. fühlt sich wohl, wird gebessert entlassen.

Fall 6. K. M., 30 Jahre alt, verheiratet seit 9 Jahren. Aufgenommen 16. VII. 1890.

Anamnese: 7 normale Entbindungen. Jetzige Beschwerden: Blutiger Ausfluß aus den Genitalien, seit 5 Wochen. Schmerzen im Leib und Kreuz. Erste Menstruation mit 17 Jahren, drei Tage, regelmäßig, alle vier Wochen.

Status praesens: Vulva: Beide Muttermundslippen verdickt, uneben, mit mehreren Vertiefungen und einer walnußgroßen Prominenz; in den Muttermund kann man 1—1,5 cm weit eindringen. Es bestehen profuse Metrorrhagien. Uterus nach zwei Seiten hin fixiert.

Diagnose: Karzinom der Portio.

Operation am 18. VII.: Exkochleation, Verschorfung.

24. VII. Pat. wird wesentlich gebessert entlassen.

Fall 7. S. V., 28 Jahre alt. Aufgenommen 22. VII. 1892.

Anamnese: In der Kinderzeit Masern, später Typhus. 3 normale Entbindungen. Jetzige Beschwerden: Schmerzen im Leib, im Kreuz, in der rechten Hüfte und im rechten Bein. Ausfluß seit ca. 1 Jahr. Erste Menstruation mit 13 Jahren. Bis vor einem Jahr regelmäßig, alle 3 Wochen, stark, 4 Tage; von da ab schwächer und unregelmäßig.

Status praesens: Vulva geschlossen. Vagina ziemlich eng und kurz, zeigt nach hinten und in der Mitte eine taschenartige Aushöhlung. Uterus nach allen Seiten fixiert.

Diagnose: Carcinoma cervicis.

Operation am 25. VII.: Auskratzung.

2. VIII. Pat. wird gebessert entlassen.

Fall 8. Schr. R., 26 Jahre, II para. Aufgenommen 14. VI. 1892.

Anamnese: Vater an Herzwassersucht, Mutter an Phthise gestorben. In der Kinderzeit Skrophulose. 2 normale Entbindungen. Jetzige Beschwerden: Kreuz- und Unterleibsschmerzen, Blutungen. Erste Menstruation mit 13 Jahren, bis zum 17. Jahre regelmäßig, alle 4 Wochen, 6 Tage, sehr profus.

Status praesens: Konstitution ziemlich kräftig, nicht kachektisch. Vulva geschlossen. Vagina eng und kurz. Uterus vergrößert, beweglich. Muttermund knollig, nach rechts mit einem breiten, nach links hinten mit einem schmäleren Strange fixiert.

Diagnose: Kankroid der Portio.

Operation: Abtragung mittels Paquelin. Ausschabung.

3. VI. Gebessert entlassen.

Fall 9. F. A., 30 Jahre alt, verheiratet seit 8 Jahren. Aufgenommen 17. VII. 1892.

Anamnese: Vater an Wassersucht gestorben, Mutter lebt, gesund. In der Kinderzeit Masern und Scharlach. Mit 24 Jahren „Eierstockentzündung". 3 Entbindungen. Erster Partus Kind tot, zweiter und dritter Partus normal. Nach der

letzten Geburt Blutungen und Ausfluß, daher 9 Wochen in hiesiger Klinik behandelt und gesund entlassen; in der Folgezeit auch gesund geblieben. 1 Fehlgeburt. Jetzige Beschwerden: Während der Periode Schmerz, seit 2 Monaten Blutungen. Erste Menstruation mit 13 Jahren, alle 4 Wochen, 3—5 Tage dauernd, schmerzhaft.

Status praesens: Uterus auf dem vorderen Vaginalgewölbe verdickt.

Diagnose: Kankroid der Portio.

Operation am 19. VII.: Abtragung der Portio mit dem scharfen Paquelin.

Am 30. VII. Befinden gebessert. Austritt.

Fall 10. R. A., 29 Jahre alt, verheiratet seit 5 Jahren. Aufgenommen 27. IV. 1893.

Anamnese: Eltern gestorben, 4 Geschwister, älteste Schwester lungenleidend. In der Kinderzeit Scharlach. 3 normale Entbindungen. Jetzige Beschwerden: Seit Februar Blutungen, Schmerzen, etwas Ausfluß. Erste Menstruation mit 16 Jahren, regelmäßig bis zu 24 Jahren, wo sie einige Monate ausblieb; später wieder regelmäßig.

Status praesens: Herz und Lungen normal. Uterus: Eine apfelgroße, höckerige, leicht blutende Geschwulst geht von der hinteren Muttermundslippe aus und füllt das Vaginalgewölbe aus. Uterus frei beweglich.

Diagnose: Kankroide Papillargeschwulst der hinteren Muttermundslippe.

Operation am 29. IV.: Abtragung und Kauterisation.

Am 3. V. Totalexstirpation des Uterus per vaginam.

Am 29. VI. wird Pat. geheilt entlassen.

Fall 11. W. K., 26 Jahre alt, verheiratet seit 4 Jahren. Aufgenommen 5. VIII. 1893.

Anamnese: Vater gestorben an Typhus, Mutter gestorben an Lungenentzündung. Ein Bruder lebt, eine Schwester gestorben an Typhus. Spätere Krankheiten: Vor einem halben Jahr Blutung und Ausfluß. Curettage. 1 normale Entbindung vor einem halben Jahr. Jetzige Beschwerden: Pat. fühlt sich matt und schwach; bei Urinentleerung Beschwerden. Erste Menstruation mit 15 Jahren, regelmäßig, alle vier Wochen; vor einem halben Jahr unregelmäßig.

Status praesens: Vulva geschlossen. Vagina ziemlich weit, ausgefüllt von einer kleinen, apfelgroßen, weichen, bröckligen Geschwulst. Das Karzinom geht auf die Blase, sowie auf die vordere und hintere Scheidenwand über. Das linke Parametrium ist ziemlich weit nach der Beckenwand hin infiltriert. Corpus uteri wenig vergrößert.

Diagnose: Cancroide papill.

Operation am 7. VIII.: Exkochleation und Kauterisation.

Am 13. VIII. Pat. gebessert entlassen.

Fall 12. F. F., 29 Jahre alt. Aufgenommen 8. IX. 1894.

Anamnese: Vater gestorben an Phthise, Mutter gesund. Keine Kinder- und spätere Krankheiten. 5 normale Geburten. Jetzige Beschwerden. Seit 3 Wochen unregelmäßige Blutungen, Schmerzen im Kreuz und im Abdomen. Erste

Menstruation mit 14 Jahren, alle 4 Wochen, acht Tage, stark, ohne Beschwerden.

Status praesens: Konstitution stark reduziert. Von der vorderen Muttermundslippe ausgehend ein großer, auf die Scheide übergehender Krater, dessen Wand aus äußerst brüchigem Gewebe besteht und eine stinkende Flüssigkeit sezerniert. Corpus uteri etwas vergrößert.

Diagnose: Carcinoma uteri et vaginae.

Operation am 10. IX: Exkochleation, Kauterisation.

Am 15. IX. wird Pat. gebessert entlassen.

Fall 13. K. M., 27 Jahre alt, ledig. Aufgenommen 16. V. 1895.

Anamnese: Vater gestorben an Phthise, Mutter gestorben an Herzwassersucht. Spätere Krankheiten: 2 mal Brustfellentzündung, Kniegelenksentzündung. 1 normale Entbindung. Jetzige Beschwerden: Vom Kreuz nach den Schenkeln zu ausstrahlende Schmerzen, seit 4 Monaten fast ununterbrochen Blutungen, Ausfluß. Erste Menstruation mit 16 Jahren, alle 4 Wochen, regelmäßig, ohne Beschwerden.

Status praesens: Konstitution schwächlich. Uterus wenig beweglich, hintere Lippe bedeutend verdickt, zahlreiche Unebenheiten und Ulzerationen. In der Narkose sind rechts Stränge fühlbar, die den Uterus zum Teil fixieren; es wird deshalb von der Totalexstirpation abgesehen.

Diagnose: Kankroide Papillargeschwulst der hinteren Muttermundslippe.

Operation: Exkochleation am 22. V.

Am 28. V. wird Pat. gebessert entlassen.

Fall 14. St. B., 25 Jahre alt, ledig. Aufgenommen 14. VII. 1895.

Anamnese: Vater lebt, Mutter ist gestorben an Uteruskarzinom. Spätere Krankheiten: Bleichsucht, Gonorrhoe. 1 normale Entbindung vor 10 Jahren. Jetzige Beschwerden: Blutungen aus den Genitalien seit 7 Wochen, nachdem vorher aus demselben Grunde ein Curettement anderwärts gemacht wurde. Schmerzen im Unterleib. Erste Menstruation mit 14 Jahren, alle vier Wochen, 3—4 Tage, stark, am ersten Tage schmerzhaft. Letzte Menses nicht bekannt.

Status praesens: Konstitution schwächlich. Hintere Muttermundslippe kraterförmig vertieft. Uterus nicht vergrößert, nicht beweglich.

Diagnose: Carcinoma cervicis.

Operation am 16. VII.: Exkochleation, Kauterisation.

Am 21. VII. wird Pat. gebessert entlassen.

Fall 15. Sch. K., 30 Jahre alt. Aufgenommen 27. IX. 1895.

Anamnese: Ohne Besonderheiten. 2 normale Entbindungen. Jetzige Beschwerden: Starke Blutungen. Menstruation erst mit 22 Jahren, darnach sofort gravid geworden. Nach der Entbindung Periode regelmäßig, 3—4 Tage dauernd, sehr stark. Nach der 2. Entbindung Periode unregelmäßig, alle 14 Tage, dann alle 8 Tage eintretend.

Status praesens: Portio fühlt sich hart an, derbe Knoten, Scheidengewölbe frei von Metastasen. Corpus nicht vergrößert, beweglich, anteflektiert. Beim Untersuchen geht Blut ab.

Diagnose: Carcinoma cervicis.

Operation am 28. IX.: Exkochleation.

Am 3. X.: Keine Blutung. Uterus etwas vergrößert, aber beweglich.

Am 4. X. wird Pat. gebessert entlassen mit der Weisung, sich später zur Totalexstirpation einzufinden.

Am 9. X. Wiedereintritt. Innere Untersuchung: Uterus stark vergrößert, Scheidengewölbe aufgelockert. An der exkochleierten Portio nichts Besonderes zu fühlen. In den Brüsten Colostrum. Schwangerschaft im 3. Monat nicht ausgeschlossen. Pulsation im Scheidengewölbe. Uteringeräusch vorhanden. Livide Verfärbung der Portio.

Am 11. X. typische vaginale Totalexstirpation des Uterus, der in seiner Größe dem 4. Schwangerschaftsmonat entspricht. Abends bekommt Patientin einen Kollaps; Kochsalzinfusion, Kochsalzklystier, Kampher usw., worauf sich Pat. allmählich erholt.

Am 17. X. unter den Zeichen der Peritonitis Exitus letalis.

Sektionsdiagnose: Diffuse, eitrig-hämorrhagische und fibrinöse Peritonitis nach Totalexstirpation des Uterus wegen Karzinom der Cervix. Oedem des rechten Unterlappens.

Fall 16. S. W., 30 Jahre alt. Aufgenommen 14. II. 1896.

Anamnese: Vater lebt, gesund; Mutter gestorben an „Gliederkrankheit". 5 Geschwister leben, gesund, 2 an unbekannter Krankheit gestorben. Kinder- und spätere Krankheiten keine.

2 normale Entbindungen, die letzte vor 6 Jahren. Jetzige Beschwerden: Seit Oktober 1895 blutiger Ausfluß und andauernder Schmerz im Leib. Erste Menstruation mit 17 Jahren, regelmäßig, alle vier Wochen, 3—4 Tage, schwach.

Status praesens: Konstitution schwächlich. Muttermund in einen apfelgroßen Tumor verwandelt. Die vordere Lippe etwa 1,5 cm breit, die hintere kleinapfelgroß. Innenfläche des Muttermundes von zerklüfteter, leicht blutender Beschaffenheit, ebenso verhält sich der Cervixkanal. Außenfläche der Portio von normaler Schleimhaut überkleidet. Parametrien ergriffen.

Diagnose: Carcinoma portionis inoperabile.

Operation am 15. II.: Exkochleation und Kauterisation.

Am 24. II. Pat. gebessert entlassen.

Fall 17. L. H., 30 Jahre alt, ledig. Aufgenommen 26. VIII. 1896.

Anamnese: Vater gestorben an Lungenleiden, Mutter mit 56 Jahren an Unterleibskrebs. Kinder- und spätere Krankheiten keine. 1 normale Entbindung vor 6 Jahren. Jetzige Beschwerden: Seit 3 Monaten unregelmäßige, alle 8—10 Tage auftretende Blutungen, Ausfluß. Erste Menstruation mit 18 Jahren, regelmäßig, 3—4 Tage, schwach, ohne Schmerzen.

Status praesens: Konstitution kräftig. Portio vaginalis in der Spinallinie, stark verdickt. Im Muttermund höckerige, sich abbröckelnde Massen zu fühlen. Corpus uteri vergrößert, stark druckempfindlich. Rechtes Parametrium infiltriert.

Diagnose: Carcinoma cervicis.

Operation am 27. VIII.: Zunächst Exkochleation. Im Anschluß daran Totalexstirpation per vaginam.

Anatomischer Befund: Cervix bis zum oberen Drittel destruiert, Uterus stark vergrößert. Perimetritische Auflagerungen. Mucosa injiziert, verdickt. Drüsen makroskopisch wahrnehmbar. Die Adnexe zu einem hühnereigroßen Tumor verklebt. Ovarium vergrößert und zystisch degeneriert.

In den nächsten Tagen allgemeine Erscheinungen der Peritonitis.

Am 31. VIII. Exitus letalis.

Sektionsdiagnose: Peritonitis fibrinosa nach Totalexstirpation des Uterus.

Fall 18. N. R., 30 Jahre alt, verheiratet seit 1889. Aufgenommen 22. VII. 1897.

Anamnese: Mutter gestorben an Unterleibsleiden, Todesursache des Vaters unbekannt. Kinderkrankheiten: Diphtherie, Gesichtsrose, Gelbsucht. 5 normale Geburten. Jetzige Beschwerden: Seit März unregelmäßige Blutungen, Schmerzen im Unterleib, Obstipation, Beschwerden beim Urinieren, schlechtes Allgemeinbefinden. Erste Menstruation mit 11 Jahren, regelmäßig, alle vier Wochen, stark, Dauer 8 Tage, keine Schmerzen.

Status praesens: Konstitution reduziert. Vordere Mutermundslippe verdickt, glattwandig, hintere Muttermundslippe zerfallen. Cervixkanal eine Höhle mit zerfallenen, bröckligen Massen angefüllt. Corpus sehr druckempfindlich, liegt gerade am Promontorium nach hinten gestreckt.

Diagnose: Carcinoma cervicis.

Operation am 29. VII.: Exkochleation.

Am 3. VIII. Pat. gebessert entlassen.

Fall 19. D. M., 26 Jahre alt, ledig. Aufgenommen 16. III. 1898.

Anamnese: Vater gestorben an Schlaganfall, Mutter gestorben an Herzleiden. Kinder- und spätere Krankheiten keine. 1 normale Entbindung. Jetzige Beschwerden: Geringe Blutung seit sechs Wochen, schleimig-gelber Ausfluß. Erste Menstruation mit 15 Jahren, alle 14 Tage, Dauer 5—6 Tage, schwach, ohne Schmerzen.

Status praesens: Konstitution kräftig. Vordere Muttermundslippe kleinapfelgroß verdickt, von unebener, leicht abbröckelnder Oberfläche. Hintere Muttermundslippe von ähnlicher Beschaffenheit. Aus dem Cervixkanal ragen Blutgerinnsel und zerfallende Massen hervor. Corpus uteri nicht vergrößert. Rechtes Parametrium anscheinend infiltriert.

Diagnose: Carcinoma cervicis (inoper.?).

Operation am 18. III.: Exkochleation.

Am 25. III. Pat. gebessert entlassen.

Fall 20. W. K., 30 Jahre alt. Aufgenommen 6. V. 1898.

Anamnese: Mutter lebt, gesund. Vater gestorben an Phthisis pulmonalis. Keine Geschwister. Kinder- und spätere Krankheiten: Diphtherie, Pleuritis, Spitzenkatarrh. 4 normale Entbindungen, 1 Zangengeburt. Jetzige Beschwerden: Schmerzen im Leib und Kreuz, schlechtes Allgemeinbefinden. Menstruation: Erste mit 14 Jahren, regelmäßig, 4—5 Tage, schmerzhaft, reichlich.

Status praesens: Konstitution reduziert, ka-

chektisch. Uterus anteflektiert, nicht vergrößert. Das Vaginalgewölbe ist ausgefüllt durch eine dicke, karzinomatöse Infiltration, die nach hinten und seitlich bis an die Beckenwand heranreicht.

Anatomischer Befund: Vom Plattenepithel ausgehendes Portiokarzinom.

Diagnose: Carcinoma portions.

Operation am 7. V.: Exkochleation.

Am 13. V. Pat. wird gebessert entlassen.

Fall 21. P. F., 29 Jahre alt. Aufgenommen 10. V. 1898.

Anamnese: Kinder- und spätere Krankheiten: Masern, Rippenfellentzündung, mit 22 Jahren Gebärmutterentzündung. 6 normale Geburten, 1 Fehlgeburt im 5. Monat. Jetzige Beschwerden: Schmerzen im Unterleib, geringe Blutungen, schlechtes Allgemeinbefinden. Menstruation: Erste mit 14 Jahren, stark, regelmäßig, vor 6 Wochen Partus immaturus.

Status praesens: Konstitution schwach, anämisch. Uterus anteflektiert, vordere Lippe derb, leicht höckerig, hintere Lippe in eine höckerige, leicht blutende Geschwulst verwandelt.

Anatomischer Befund: Plattenepithel-Karzinom.

Diagnose: Carcinoma cervicis inoperabile.

Operation am 11. V.: Exkochleation.

Am 20. V. Pat. wird gebessert entlassen.

Fall 22. E. F., 27 Jahre. Aufgenommen 9. XII. 1898.

Anamnese: Mutter gestorben an Herzwassersucht. Vater lebt, gesund. 2 Geschwister leben, gesund, eine Schwester ist an Herzwassersucht

gestorben. Kinder- und spätere Krankheiten keine. 1 normale Entbindung vor 6 Jahren. Jetzige Beschwerden: Blutungen, nachts besonders stark, angeblich Magenbeschwerden. Menstruation: Erste mit 13 Jahren, dann Sistieren während einem Jahr; dann regelmäßig alle 4 Wochen, 3—4 Tage, mäßig stark, wenig schmerzhaft. Seit 5—6 Monaten unregelmäßig, alle 8—10—12 Tage, Dauer 10—14 Tage, starker Blutverlust und sehr schmerzhaft.

Status praesens: Konstitution schwächlich, anämisch. Introitus vaginae mit vorderer Vaginalwand herabgetreten. Man gelangt nach Passieren des Introitus an eine gänseeigroße, höckerige, leicht blutende Geschwulst. Uterus etwas vergrößert.

Diagnose: Kankroide Papillargeschwulst.

Operation: Abtragung des Scheidenteils mit der Geschwulst mit dem Paquelin.

Am 20. I. Entlassung. Wohlbefinden.

Fall 23. B. M., 28 Jahre, verheiratet seit 1893. Aufgenommen 28. II. 1900.

Anamnese: Vater gestorben an Lungenschwindsucht, Mutter gesund, 7 Geschwister gesund. Kinder- und spätere Krankheiten keine. 4 normale Entbindungen. Jetzige Beschwerden: Seit 3 Monaten Schmerzen im Unterleib. Seit der letzten Geburt (1898) unfreiwilliger Urinabgang, Blutungen. Menstruation: Erste mit 16 Jahren, alle 4—6 Tage, am ersten Tage Schmerzen. Letzte Regel anfangs Februar.

Status praesens: Konstitution mittelgroß, kräftig, etwas anämisch. Im Vaginalgewölbe

findet sich eine pilzförmige, von der hinteren Lippe ausgehende, gänseeigroße, zerklüftete kankroide Papillargeschwulst. Uterus derb. Beide Parametrien verdickt.

Diagnose: Papilloma cancroides portionis.

Operation am 4. III.: Exkochleation.

Am 12. III. Entlassung, ohne Beschwerden.

Fall 24. B. M., 27 Jahre alt. Aufgenommen 23. III. 1899.

Anamnese: Vater gesund. Mutter krank an Wassersucht. Geschwister 23! 21 starben im Alter von 1—2 Jahren. 6 normale Entbindungen. Jetzige Beschwerden: Seit anfangs Februar unregelmäßige Blutungen. Schmerzen im Kreuz. Menstruation: Erste mit 16 Jahren, regelmäßig, alle 4 Wochen, 4—5 Tage. Letzte Periode anfangs Februar, von da ab unregelmäßige Blutungen.

Status praesens: Konstitution mäßig.

Diagnose: Karzinom der Portio.

Operation am 24. III.: Totalexstirpation per vaginam in typischer Weise. Glatter Heilverlauf.

11. IV. In bestem Wohlbefinden entlassen.

Fall 25. S. M., 30 Jahre alt, ledig. Aufgenommen 21. V. 1900.

Anamnese: Mutter an Wassersucht gestorben. Vater lebt, gesund. 9 Geschwister, 6 leben, 3 gestorben. 1 normale Entbindung. Jetzige Beschwerden: Schmerzen in der linken Seite seit 20 Wochen, Ausfluß und unregelmäßige Blutungen ca. 10 Wochen, Abmagerung. Erste Menstruation mit 14 Jahren, regelmäßig, alle 4 Wochen, 5—6 Tage, stark, ohne Schmerzen.

Status praesens: Konstitution mittelkräftig, Anämie. Dicht hinter der Symphyse gelangt man auf die kleinapfelgroße, infolge von Oedem stark gespannte, pralle vordere Muttermundslippe. Muttermund kraterförmig. Hintere Muttermundslippe verdickt und zerklüftet. Corpus nicht vergrößert.

Anatomisch-mikroskopische Diagnose: Kleinalveoläres Drüsenkarzinom der Cervix.

Diagnose: Carcinoma cervicis.

Operation am 23. V.: Exkochleation, Tamponade. 50prozentige Chlorzink- und Chlornatrium-Tampons. Verlauf fieberhaft.

30. V. Keine Blutungen. Subjektives Wohlbefinden. Entlassung.

Fall 26. E. M., 28 Jahre alt. Aufgenommen 7. VI. 1901.

Anamnese: Ohne Besonderheiten. 5 normale Entbindungen. Jetzige Beschwerden: Starker, stinkender Ausfluß, seit einem Jahre Schmerzen im Leib und Kreuz. Erste Menstruation mit 18 Jahren, regelmäßig, alle 4 Wochen, 3 Tage, ohne Schmerzen, letzte vor 8 Tagen.

Status praesens: Konstitution mäßig. Vom Cervicalkanal aus kommt man in eine Höhle mit starr infiltrierten Wänden; der Krater setzt sich weit über den inneren Muttermund fort. Corpus nach vorne beweglich. Rechtes Parametrium nur teilweise infiltriert, linkes Parametrium starr und unnachgiebig. Hier auch Uterus fest fixiert.

Diagnose: Carcinoma cervicis inoperabile.

Operation: Exkochleation, Kauterisation. Spülungen.

27. VI. Gebessert entlassen.

Fall 27. K. M., 30 Jahre. Aufgenommen 12. IX. 1902.

Anamnese: Ohne Besonderheiten. 2 spontane Geburten. Jetzige Beschwerden: Seit Februar beständig Blutungen, Ausfluß, Abmagerung. Erste Menstruation mit 15 Jahren, regelmäßig, alle 4 Wochen, 4—5 Tage.

Status praesens: Konstitution grazil, Fettpolster geschwunden. Portio in der Spinallinie, Muttermundslippen größtenteils zerstört. Cervix stellt eine kraterförmige Höhle dar. Uterus nicht vergrößert, beweglich.

Diagnose: Carcinoma cervicis.

Operation: Exkochleation.

21. IX. Gebessert entlassen.

Fall 28. L. N., 29 Jahre. Aufgenommen 17. VIII. 1903.

Anamnese: Mutter an Phthisis pulm. gestorben. Vater und 5 Geschwister leben, gesund. Keine Kinderkrankheiten. Mit 28 Jahren Polyarthritis rheumat. 1902 Lungen- und Rippenfellentzündung. 7 normale Entbindungen, 1 Abort mit 12 Wochen. Erste Menstruation mit 13 Jahren, immer regelmäßig, ohne Schmerzen.

Diagnose: Carcinoma cervicis. Graviditas.

Operation am 17. VIII.: Sectio caesarea vaginalis mit daran anschließender vaginaler Totalexstirpation. Glatter Heilungsverlauf mit einigen leichten Temperatursteigerungen.

24. VIII. Entlassung.

Fall 29. H. T., 27 Jahre. Aufgenommen 28. X. 1903.

Anamnese: Vater gestorben an Alters-

schwäche, Mutter gestorben an Lungenschwindsucht, 2 Geschwister leben, gesund, in der Kinderzeit Masern, Bleichsucht, vor 1 Jahr Blasenkatarrh 4 normale Entbindungen, 1 Wendung (in der Frauenklinik). Jetzige Beschwerden: Keine Schmerzen, keine Blutungen (vom Arzt hierher gewiesen, der sie bei der letzten Geburt behandelte). Erste Menstruation mit 14 Jahren, regelmäßig, alle 4 Wochen, 4—5 Tage, mäßig.

Status praesens: Graziler Körperbau. Anämie. Portio in der Spinallinie, in einen derben, höckerigen Tumor verwandelt. Corpus wenig vergrößert, beweglich.

Anatomisch-mikroskopischer Befund: Plattenepithelkarzinom.

Diagnose: Carcinoma cervicis.

Operation am 11. XI.: Vaginale Totalexstirpation.

21. XII. Heilungsverlauf glatt. Doch stellt sich unwillkürlicher Urinablauf ein. Pat. wird einstweilen entlassen und zur späteren operativen Beseitigung der wahrscheinlich vorhandenen Ureterfistel wieder bestellt.

27. IV. 1904. Wiedereintritt. Cystoskopie ergibt eine linksseitige Ureterfistel. Die wieder einige Wochen später vorgenommene Untersuchung ergibt, daß genannte Fistel durch karzinomatöse Massen verschlossen war (Atresie des linken Ureters). Bei der Untersuchung zeigt sich, daß die von der Operation herrührende Narbe karzinomatös entartet, von Vaginalschleimhaut jedoch noch zum größten Teil bedeckt ist. Pat. klagt über ziehende Schmerzen in der Gegend des

rechten Ureters gegen die Blase hin ausstrahlend. Es ergibt sich rechtsseitige Wanderniere, deren unterer Pol eine von der Spin. ant. sup. dext. gegen den Nabel hinziehende Linie begrenzt. Eine Hydronephrose linkerseits besteht nicht.

Fall 30. W. A., 29 Jahre, ledig. Aufgenommen 6. I. 1904.

Anamnese: In der Kinderzeit Scharlach. 1 normale Entbindung. Jetzige Beschwerden: Seit 6 Wochen fortwährend Blutungen. Erste Menstruation mit 16 Jahren, regelmäßig alle vier Wochen.

Status praesens: Konstitution reduziert. Portio stark vergrößert. Vordere Lippe walnußgroß, höckerig, uneben; hintere entwas weniger voluminös, ebenfalls mit Höcker verschen. Uterus wenig vergrößert, fixiert, namentlich nach links hinten.

Diagnose: Kankroid der beiden Muttermundslippen. Infiltration der Scheide.

Operation: Exkochleation.

Nach stark fieberhaftem Verlauf durch Fortschreiten des Karzinoms am 2. V. ad exitum.

Fall 31. M. M., 22 Jahre, verheiratet seit 1904. Aufgenommen 11. IV. 1904.

Anamnese: Rheumatismus. Entbindungen: 1 Partus 1899, Forzeps, Kind gestorben, Plazenta manuell. Jetzige Beschwerden: Schmerzen im Kreuz, Ausfluß. Periode zuletzt sehr schmerzhaft, dauerte angeblich nur einen Tag. Geringer Blutverlust. Erste Menstruation mit 16 Jahren, regelmäßig, alle 4 Wochen. Später alle 8—10 Wochen.

Status praesens: Konstitution mittel. Portio

in der Spinallinie; beide Lippen verdickt, walnußgroß, Neubildungen mit höckeriger, leicht blutender Oberfläche, pilzförmig, fest an die hintere Beckenwand fixiert. Corpus klein.

Anatomisch-mikroskopischer Befund: Portiokarzinom.

Diagnose: Karzinom der Portio.

Operation: Exkochleation.

Am 22. IV. Pat. wird gebessert entlassen.

Fall 32. S. T., 28 Jahre. Aufgenommen 24. IV. 1904.

Anamnese: Vater lebt, gesund. Mutter im Wochenbett gestorben. Kinder- und spätere Krankheiten: keine. 4 normale Entbindungen. Jetzige Beschwerden: Blutungen seit längerer Zeit mit Abgang von kleinen Stücken. Im Dezember im Ambulatorium der Klinik behandelt. Operation vorgeschlagen, wurde verweigert. In der Folgezeit starke Abmagerung, Schmerzen. Erste Menstruation mit 19 Jahren, regelmäßig alle vier Wochen, 4—6 Tage.

Status praesens: Konstitution stark reduziert. Muttermund für zwei Finger durchgängig, führt in einen hühnereigroßen, zerfallenen Krater. Uterus nach allen Seiten im Becken eingemauert.

Mikroskopisch-anatomischer Befund: Stark zerfallendes Cervixkarzinom.

Operation: Exkochleation am 30. V.

1 Monat nach der Operation Exitus letalis an Fortschreiten des Karzinoms.

Fall 33. Z. K., 27 Jahre. Aufgenommen 22. VII. 1904.

Anamnese: Ohne Besonderheiten. 5 normale

Entbindungen. Jetzige Beschwerden: Blutungen seit 3 Monaten, schlechtes Allgemeinbefinden. Erste Menstruation mit 14 Jahren, regelmäßig, alle 3—4 Wochen, 3—4 Tage, ohne Schmerzen.

Status praesens: Konstitution kräftig. Uterus: Vordere Lippe beträchtlich verdickt, ebenso die hintere; zeigen eine Reihe von höckerigen Unebenheiten. Scheidengewölbe frei. Uterus nicht vergrößert, beweglich. Parametrien frei.

Diagnose: Carcinoma portionis.

Operation am 27. VII.: Typische vaginale Totalexstirpation. Heilverlauf vollständig ungestört.

10. VIII. Geheilt entlassen.

Fall 34. Sch. S., 24 Jahre alt, verheiratet seit 1899. Aufgenommen 8. X. 1905.

Anamnese: Vater an Lungenkrankheit gestorben. Mutter lebt, gesund. 5 Geschwister gesund, 1 Schwester an Unterleibsgeschwür gestorben. Kinder- und spätere Krankheiten: Darmkatarrh, Verstopfung. 4 normale Entbindungen, 1 Abort im 3. Monat. Jetzige Beschwerden: Nach der letzten Geburt (Juni 1905) starke Blutungen während drei Monaten, die in letzter Zeit jedoch sistierten. Erste Menstruation mit 13 Jahren. Bis 16 Jahre unregelmäßig, dann bis zur letzten Entbindung regelmäßig, alle 4 Wochen, 8 Tage, stark.

Status praesens: Konstitution kräftig. Hintere Muttermundslippe in eine walnußgroße Geschwulst verwandelt, deren Oberfläche sich glatt anfühlt, im Spekulum aber stecknadelkopfgroße,

gelbliche Knötchen erkennen läßt. Corpus nicht vergrößert, von mäßiger Konsistenz.

Diagnose: Carcinoma portionis.

Operation: Vaginale Totalexstirpation.

Am 26. X. nach glattem Heilungsverlauf Entlassung.

Fall 35. Sch. R., 27 Jahre, verheiratet seit 1900. Aufgenommen 4. IV. 1907.

Anamnese: Vater an unbekannter Krankheit gestorben, Mutter im Wochenbett gestorben. 18 Geschwister, 6 leben. Kinder- und spätere Krankheiten: Mastitis post partum II. 6 Entbindungen von 1901—1906 ohne ärztliche Hilfe, Blutverlust stark. Jetzige Beschwerden: Starke Periode acht Wochen nach der letzten Entbindung (November 1906), Ausfluß, Unterleibs- und Kreuzschmerzen. Schlechtes Allgemeinbefinden. Erste Menstruation mit 17 Jahren, regelmäßig vom 20. Jahre ab, alle 4 Wochen, 6—7 Tage.

Status praesens: Konstitution mittelkräftig. Ein großer Teil der Vagina ist erfüllt mit blumenkohlartigen Massen. Corpus uteri klein, druckempfindlich. Parametrien offenbar infiltriert.

Diagnose: Carcinoma portionis.

Operation: Exkochleation.

6. V. Gebessert entlassen.

Fall 36. W. M., 29 Jahre, verheiratet seit 1899. Aufgenommen 13. V. 1907.

Anamnese: Ohne Besonderheiten. 2 normale Entbindungen. Jetzige Beschwerden: Unregelmäßige Blutungen, Kreuzschmerzen seit der letzten Menstruation vor 3 Monaten. Erste Men-

struation mit 16 Jahren, alle 4 Wochen, 3 Tage bis in die letzte Zeit.

Status praesens: Konstitution mittelmäßig. Uterus: Portio eine von beiden Lippen ausgehende Neubildung. Corpus nach vorne wenig vergrößert, schlecht beweglich.

Diagnose: Carcinoma portionis.

Operation: Exkochleation.

Am 8. VI. gebessert entlassen.

Fall 37. Frau B. W., 30 Jahre, Vorarbeitersfrau, verheiratet seit 5 Jahren.

Anamnese: Vater an unbekannter Krankheit, die Mutter und zwei Schwestern an Lungenentzündung gestorben. 1 Schwester lebt, ist kränklich. Erste Menstruation mit 14 Jahren, alle 4 Wochen, 3—5 Tage, stark, schmerzlos. 4 Entbindungen (Normalgeburten, alle Kinder leben). Letzte Geburt 10. Mai 1908. Patientin bekam anfangs Augsut 1908 einen übelriechenden Ausfluß. Seit Oktober vorigen Jahres jeden Monat starke Blutung, im April und Mai während des ganzen Monats Blutung, die in der Menstruationszeit am stärksten war.

Status praesens: Konstitution gut. Portio in eine exulzerierte, blutende, höckerige Masse umgewandelt; der Tumor geht in die Cervix hinein. Uterus retrovertiert, beweglich. Parametrium rechts etwas gespannt, das Lig. infiltriert.

12. VI. Narkoseuntersuchung. Rechts starke Infiltration der Lig. sacro-uterina, bis zur Beckenwand. Daher wird die Laparotomie nicht ausgeführt; nur Exkochleation. Die Untersuchung ergibt fortgeschrittenes Portio-Cervixkarzinom.

Der mikroskopische Befund bestätigt die Diagnose.

17. VI. 1909. Laparotomie in Chloroform-Aethernarkose.

Gewicht am 7. VI. bei der Aufnahme 50,8 kg, am 28. VI. bei der Entlassung 54,0 kg.

Fall 38. Frau Z. J., Bahnarbeitersfrau, 30 Jahre alt.

Anamnese: Eltern gesund. Kinder- und spätere Krankheiten: Mit 17 Jahren Scharlach, mit 18 Jahren Gelenkrheumatismus, seit einem Monat öfters Schwindel. Keine Entbindungen. Pat. bemerkt seit einem Jahre Blutung nach dem Coitus, unregelmäßige Blutungen vor 3 Monaten. Erste Menstruation mit 15 Jahren, alle 4 Wochen, anfangs 2, 3 Tage, schwach, im letzten Jahre stark, 8 Tage, schmerzlos.

Status praesens: Konstitution gut. Die Portio ist in eine leicht blutende, exulzerierte, blumenkohlartige, unebene Tumormasse umgewandelt. Uterus beweglich, nicht vergrößert.

25. VI. Radikale Operation. Die mikroskopische Untersuchung ergibt Medullärkrebs.

Gewicht am 22. VI. 1909 bei der Aufnahme 55 kg, bei der Entlassung am 19. VII. 1909 63,5 kg.

Fall 39. P. F., Oekonomensgattin, 28 Jahre alt, verheiratet seit 8 Jahren.

Anamnese: Familienkrankheiten und frühere Krankheiten: keine. 4 Entbindungen; letzte Entbindung vor 2 Jahren. Pat. bemerkte Frühjahr 1909 Auftreten von unregelmäßigen Blutungen. Erste Periode mit 18 Jahren. Seither regelmäßig alle vier Wochen. Im Frühjahr traten unregel-

mäßige Blutungen auf, die über den ganzen Sommer andauerten. Letzte starke Blutung Dezember.

Status praesens: Konstitution kachektisch. Portio-Cervix stark aufgetrieben, Cervixkanal ein weiter, rauh-höckeriger Krater. Parametrium o. B. Die klinische und mikroskopische Untersuchung ergibt Cervixkarzinom.

19. XII. 1909. Laparotomie.

Fall 40. P. A., Kassiererin, 28 Jahre alt, ledig.

Anamnese: Vater an unbekannter Krankheit gestorben. Mutter gesund. Keine Entbindung. Vor 3 Jahren bemerkte Pat. Blutungen außer der Periode. Erste Menstruation mit 14½ Jahren, dauerte 6—7, seit 1 Jahr 4—5 Tage, regelmäßig, mit Schmerzen. Am 15. VII. 1912 ging Pat. zu einem Arzt, der sie nach innerer Untersuchung an die Klinik verwies.

Status praesens: Mittelgroße, junge Person von schwacher Muskulatur. Vagina mäßig weit, stinkender Ausfluß. Die Portio stellt eine handgroße, höckerige Masse dar, die bei der Untersuchung leicht blutet. Parametrium scheint beiderseits frei zu sein.

Operation am 22. VII. 12 in Chloroform-Aethernarkose: Schnitt nach Pfannenstiel in Beckenhochlagerung. Nach Eröffnung der Bauchhöhle zeigt sich der Uterus gut beweglich, dagegen die Adnexe zystisch degeneriert. Die linke Tube ist in einen großen Hydrosalpinx verwandelt. Die Zysten sind durch leichte, dünne Spangen mit der Umgebung verwachsen. Es gelingt leicht, diese stumpf zu lösen. Totalexstirpation des Uterus

samt seinen Adnexen in typischer Weise. Peritonisierung der Stümpfe. Drainage nach der Scheide mit einem Jodoformgazestreifen. Entfernung einer hypogastrischen Drüse, die aber einen gesunden Anschein erweckt. Blinddarm wird ebenfalls in typischer Weise exstirpiert. Keine Gallensteine. Schluß der Bauchhöhle.

Folgende zwei Fälle sind mit Schwangerschaft verbunden und der Arbeit von W. Weber: „Ueber Gebärmutterkrebs und Schwangerschaft" entnommen (W. Weber, Inaug.-Dissertation, 10. Juni 1912, München).

Fall 41. Sch. K., Holzarbeitersfrau, 29 Jahre alt. Gravida mens. VI.

Anamnese: Vater verunglückt, Mutter im Irrenhause. Frühere Krankheiten: keine. 6 Geburten, waren spontan. Die letzte vor 2 Jahren. Mit 19 Jahren trat die erste Periode ein, kehrte regelmäßig alle vier Wochen wieder und war schwach. Letzte Regel Mitte Oktober. Ende Februar blutete Patientin 3 Tage lang, wenig stark. Pat. verspürte im 3. Monat der jetzigen Schwangerschaft Schmerzen auf der linken Seite.

Status praesens: Mittelkräftige Patientin. Uterus ist gravid im 6. Monat und dementsprechend vergrößert. Portio blumenkohlartig deformiert. Die mikroskopische Untersuchung der Probeexzision ergibt Medullärkrebs.

Am 18. VI. 12 tritt plötzlicher Exitus der Patientin an Herzschwäche ein.

Sektionsbefund: Die Sektion ergibt eine eitrig-fibrinöse Peritonitis, teilweise konfluierende

Bronchopneumonie beider Unterlappen der Lunge, ferner fibrinös-exsudative Pleuritis. Hypertrophie, Dilatation und parenchymatöse Degeneration beider Nieren; die linke Niere zeigt ferner eine große, angeborene Cyste, Rindenabszesse und sekundäre Schrumpfungsherde, hämorrhagische Pyelitis. Die Milz ist aufs doppelte vergrößert. Die Kapsel mit feinen Fibrinauflagerungen und die Pulpa weich und abstreifbar. Parenchymatöse Degeneration der Leber, große cystische Entartung des Pankreas. Struma nodosa colloides. Uterus und linksseitige Adnexe entfernt. Das Peritoneum im kleinen Becken zeigt einige Blutflecke. Das rechte Ovarium ist ödematös durchtränkt, desgleichen das Beckenbindegewebe. Das Scheidengewölbe ist leicht verdickt, in der Mukosa knotige, schmierig belegte Einlagerungen. Die Inguinaldrüsen sind derb und ödematös, ebenso die parametranen Drüsen. Die Schenkelvenen sind nicht thrombotisch. Aus den Brustdrüsen lassen sich einige Tropfen milchig-wässerigen Sekrets ausdrücken.

Fall 42. B. M., Versicherungsinspektorsfrau, 30 Jahre alt, V para.

Anamnese: Vater ist magenleidend (Karzinom?), Mutter und 5 Geschwister gesund. Frühere Krankheiten: Scharlach, Halsentzündung, Gelenkrheumatismus. 2 Entbindungen. Der erste Partus war spontan, Kind lebt. Der zweite ebenfalls spontan. Kind in Gesichtslage geboren, mit $5\frac{1}{2}$ Monaten an Brechdurchfall gestorben. Am dritten Tage post partum stellte sich starkes Fieber ein, das einige Tage dauerte und in dessen

Verlauf Pat. vorübergehend bewußtlos war. Pat. bemerkte die ersten Symptome 4 Wochen vor Aufnahme in die Klinik, als sich Schmerzen und Wehen einstellten. Doch bestand schon seit zwei Monaten immer mäßige Blutung. Auch hat Pat. während der Schwangerschaft und auch vorher schon beim Coitus häufig und stark geblutet; dabei auch Schmerzen. Die letzten Menses waren Ende September. Am 19. IV. 1912 in die Klinik aufgenommen.

Status praesens: Mittelgroße, kräftige Frau in gutem Ernährungszustande. Portio ist erhalten. Muttermund für zwei Finger durchgängig. In den Cervixkanal hängt ein polypöses Gebilde herein. Das vermutliche Karzinom der Cervix erstreckt sich weit in die Tiefe. Die Probeexzision und mikroskopische Untersuchung ergeben Plattenepithelkarzinom.

Am 20. IV. 12. Operation in Chloroform-Aethernarkose (Operateur: Geheimrat Döderlein): Bei der Operation ergibt sich, daß das Karzinom einen harten, derben, mannsfaustgroßen Tumor bildet und innen mit der ganzen rechten Beckenwand und auch mit der hinteren Blasenwand verwachsen ist. Deshalb wird von der Totalexstirpation Abstand genommen. Das unreife Kind, männlichen Geschlechts, ist 44 cm lang und 1750 g schwer und stirbt am folgenden Tage an Lebensschwäche.

Das Befinden der Pat. nach der Operation ist gut; am 7. Tage steht Pat. auf und tritt am 11. Tage auf eigenen Wunsch aus der Klinik aus.

Die Betrachtung meines Falles und meiner in den Protokollen gefundenen 42 Fälle lehrt uns folgendes:

Wie nach übereinstimmender Beobachtung aller Gynäkologen Frauen des Arbeiterstandes viel öfter an Gebärmutterkrebs erkranken als wohlhabende Frauen, so geht aus meinen Fällen hervor, daß Uteruskarzinom auch im jugendlichen Alter öfter im Arbeiterstande vorkommt.

In meinen klinisch gefundenen Fällen lassen sich aus der Familienanamnese nur 2 Fälle von Karzinom (Nr. 14 und 17), dagegen 6 Fälle von Lungentuberkulose (Nr. 10, 11, 12, 20, 28, 34), 4 Fälle von Herzwassersucht (Nr. 8, 13, 19, 22) und 3 Fälle von Wassersucht (Nr. 9, 24, 25) konstatieren, und aus den früheren Krankheiten der Patientinnen, von denen nur einige, Fall 4 an Rhachitis, Fall 7 an Typhus, Fall 8 und 29 an Bleichsucht, Fall 9 und 14 an Eierstocksentzündung und Spitzenkatarrh, Fall 35 an Mastitis, Fall 31 an Rheumatismus erkrankt waren, kann man nichts besonderes erkennen, und die Erblichkeit scheint keine irgendwie erhebliche Rolle zu spielen.

Was den Einfluß früherer Entbindung anbelangt, so läßt sich ersehen, daß Karzinom im jugendlichen Alter häufiger vorkommt bei solchen Frauen, welche schon geboren haben. Bei den gefundenen Fällen gibt folgende kleine Statistik Aufschluß:

Entb.:	1	2	3	4	5	6	7
Fälle:	10	6	4	8	6	2	2

Nr. 1, 38 und 40 waren Nulliparae. Nr. 28, 41

und 42 waren Komplikationen des Uteruskarzinoms mit vorhandener Schwangerschaft (s. Küstner, Lehrb. d. Gyn., 3. Aufl., S. 246: „Wie auch die übrigen Funktionen, so die Konzeptionsfähigkeit nicht beeinträchtigt zu sein brauchen.")

Bei einem Leiden, welches, wie der Gebärmutterkrebs, wenn frühzeitig erkannt, dauernd geheilt werden kann, kommt alles darauf an, die frühzeitige Diagnose zu stellen, d. h. möglichst frühzeitig die Anfangssymptome der Krebskranken zu erkennen.

Unter meinen gefundenen Fällen waren 18 Patientinnen (Fall 1, 3, 5, 6, 8, 9, 10, 17, 19, 24, 28, 33, 34, 35, 37, 38 39, 40, 41, 42), welche noch zur rechten Zeit in die Klinik aufgenommen worden waren, und 19 Patientinnen, deren Leiden sich in einem fortgeschrittenen Zustand befand. Auch die Tumoren aller Fälle waren auf die Cervix oder auf die Portio beschränkt.

Mein Fall stand erst im Beginne des Portiokarzinoms. Nr. 13 und 39 gehören zur ulzerierenden, alle anderen Fälle zur proliferierenden Form des Portio-Cervixkarzinoms. Daher zeigten sie auch lediglich die Symptome des Cervix-Portiokarzinoms. Der besseren Uebersicht halber werde ich diese Symptome im folgenden unter zwei Gesichtspunkte bringen, nämlich erstens Betrachtung der örtlichen Symptome und zweitens des Allgemeinbefindens.

1. Bei der Betrachtung der örtlichen Symptome des Uteruskarzinoms im jugendlichen Alter kennen wir ebenso wie beim Karzinom in späteren

Jahren als die drei wichtigsten Zeichen: Blutung, Ausfluß, Schmerz.

a) Der Ausfluß: Nach Koblanck ist jeder auch scheinbar ganz harmlose katarrhalische Ausfluß bei jüngeren Individuen genau zu beachten. Mein Fall ist eine gute Illustration dieser Regel! Er stand im Anfang des Uteruskrebses. Sodann hatten Nr. 1, 5, 26, 37 und 38 schon riechenden Ausfluß und weit vorgeschrittene Erkrankungen.

b) Die Blutung: Sie tritt bei allen Uteruskarzinomkranken als eines der wichtigsten und häufigsten Symptome auf. Nach Beckmann suchten 83% wegen der Blutung ärztliche Hilfe. Ich bemerkte sie fast in allen Fällen. Aber die Art der Blutung ist ganz verschieden, da sie bei älteren Kranken gewöhnlich unregelmäßig ist, dagegen bei jugendlichen Individuen als Menorrhagie erscheint (Küstner). Bei meinem eigenen Falle und bei den Nr. 3 und 7 sind diese Anzeichen in der Tat vorhanden; mein Fall hatte schwache Menorrhagien seit einem Jahre, Fall 7 starke Blutung seit einem halben Jahre. Die Blutung tritt nur nach bestimmten äußeren Veranlassungen, häufig im Anschluß an den Coitus, auf (A. Dührssen); dies traf zu in Nr. 38 und 42. In den anderen Fällen traten dann auch sehr bald heftige, unregelmäßige Blutungen auf, in Nr. 5 im 3. Monate der Schwangerschaft eine wenig starke Blutung.

c) Der Schmerz — das hebt Gusserow besonders hervor, ist durchaus kein konstantes Symptom des Cervixkarzinoms. Er tritt erst auf, wenn die Erkrankung auf den Uteruskörper oder das

Beckenbindegewebe übergegangen ist, dann beginnen erst die lästigen Empfindungen im Kreuz, lästiges Druckgefühl im Becken. Nun habe ich diese Symptome in 23 Fällen gefunden, und zwar: Schmerzen im Kreuz und Abdomen in 15, Schmerzen nur im Kreuz in 8 Fällen, und auch in meinem eigenen Falle kamen sie, trotz des Anfangs der Erkrankung, vor. Dagegen war Nr. 1 schmerzlos, trotzdem er sich bei der Narkoseuntersuchung als bereits inoperabel erwies.

2. Das allgemeine Befinden: Die Patientinnen von 22 Fällen befanden sich in guter Konstitution und zeigten auch keinerlei Ernährungsstörungen. Diese Erscheinung ist wahrscheinlich der Ursache zuzuschreiben, daß sie im Anfangsstadium des Uteruskarzinoms untersucht worden waren. Allerdings würde sich wohl im weiteren Verlaufe das charakteristische Bild des Karzinoms gezeigt haben, wenn es nicht frühzeitig entdeckt und rechtzeitig operiert worden wäre. Bei Nr. 20 und 41 finden wir einen kachektischen Zustand. Nr. 21, 22, 23, 25 und 29 waren anämisch. Ferner Nr. 2, 12, 18, 20, 30 und 32 zeigten reduzierte Konstitution, dabei Appetitlosigkeit.

DIAGNOSE.

Die Diagnose des Uteruskarzinoms im jugendlichen Alter ist leicht, falls das Karzinom auf die Portio beschränkt ist, wie größtenteils bei meinen Fällen. Meine Gesamtzahl ist so gering, daß ich weitere Schlüsse aus diesen Fällen nicht ziehen kann. Es kommt aber auch vor, daß bei jüngeren Frauen die beginnenden Portiokarzinome ohne

Symptome verlaufen, wie bei meinem selbstbeobachteten Falle.

In diesem Falle wird die Diagnose bedeutend erschwert, und es ist oft unmöglich, sie zu stellen, wenn nichts als unbedeutende Menorrhagien oder nur etwas verstärkte wässerige Sekretion vorhanden sind. Bei Anwendung des Spekulums und mikroskopischer Untersuchung ist sie aber auch hier sicher festzustellen.

Die Frühdiagnose der Komplikation von Karzinom und von Schwangerschaft, wie bei Nr. 28, 41, 42, ist auch schwierig, weil nämlich leicht das Ausbleiben der Menses durch Blutungen aus dem Neoplasma verdeckt werden kann. Ebenso wird die für die Diagnose einer jungen Gravidität so wichtige Auflockerung des Uterusgewebes durch metritische Prozesse, die ja häufig mit Uteruskarzinom einhergehen, verschleiert, und die Vergrößerung des Corpus ebenfalls im Sinne einer Metritis gedeutet. Dazu kommt noch, daß je nach Größe und Ausbreitung des Karzinoms die Palpation oft bedeutend erschwert wird. In diesem Falle kann man erst nach Eröffnung des Uterus während der Geburt diagnostizieren. Im Zweifelsfalle wird eine Probeexzision vorgenommen und durch den mikroskopischen Befund die sichere Entscheidung getroffen.

Ferner dient unter den Symptomen von fortgeschrittenen Karzinomen der stinkende Ausfluß zur Differentialdiagnose. Die unregelmäßige Blutung, welche außer der Menses oder nach dem Coitus vorkommt, und sich auch noch in der Zeit der Periode verstärkt, dient eventuell als War-

nungszeichen. Endlich läßt uns die in das Parametrium übergehende Infiltration das Karzinom leicht, aber leider zu spät, nämlich erst dann erkennen, wenn es bereits inoperabel ist.

THERAPIE.

Die Therapie des Uteruskarzinoms ist sowohl bei jugendlichen, als bei älteren Individuen ganz gleich. Der Wunsch, gerade für das jugendliche Alter eine absolute, oder wenigstens längere Zeit andauernde Heilung zu erzielen, ist um so berechtigter, als diese Individuen im Gegensatze zu den älteren ja noch ein ganzes Leben vor sich haben.

Es frägt sich also: Welche endgültigen Heilungserfolge hat die radikale, operative Therapie beim Uteruskarzinom bis jetzt aufzuweisen. Die Bestrebungen der letzten 10 Jahre haben ergeben, daß das abdominale Verfahren mehr als das vaginale imstande ist, die Ausrottung mit solcher Gründlichkeit und in solchem Umfange vorzunehmen, so daß man in einem Fünftel bis einem Viertel der Fälle auf Radikalheilung hoffen kann.

So berichtete Bumm im Jahre 1905 über 75 abdominale Totalexstirpationen innerhalb sechs Jahre; 56 waren länger als ein Jahr operiert, davon sind 10 gestorben, von 46 sind 11 an Rezidiv gestorben, 6 leben mit Rezidiv, 6 sind verschollen. 23 = 50% der Ueberlebenden sind geheilt; seine Operabilität beträgt 90%, die Mortalittät 20%, die Totalheilung 20—25%.

Wertheims (1907) Operationsziffer beträgt 42%; 61% aller Operationen sind rezidivfrei geblieben, die absolute Heilungsziffer beträgt 25,6%.

Eine Berechnung der 4 jährigen Fälle ergibt 48,6% Operabilität, 66% rezidivfrei, 32% geheilt.

Der Tübinger Frauenklinik gingen unter der Direktion Döderleins vom Januar 1902 bis 31. Dezember 1905 248 Fälle von Uteruskarzinom zu. Bei 203 Collumkarzinomen wurde die Totalexstirpation nach Wertheim ausgeführt, und die absolute Heilungsziffer beträgt nach 5 jähriger Beobachtungsdauer 34 = 16,7%.

Bei 28 Corpuskarzinomen derselben Statistik, bei denen ebenfalls die Totalexstirpation nach Wertheim ausgeführt wurde, ergab die Heilungsziffer 13 = 46,4%.

8 Fälle von Collum- und 9 Fälle von Corpuskarzinom wurden nicht nach Wertheim operiert, und ihr Ergebnis ist unbekannt. (A. Mayer, Monatschr. f. Geb. u. Gyn., Bd. XXXIII, 1911, 6. Heft.)

Die Resultate, auch der erweiterten abdominalen Karzinomoperation, ließen aber doch eine allgemeine Befriedigung über ihre Güte nicht aufkommen. Es ist daher leicht erklärlich, daß man nach neuen Mitteln und Wegen suchte, um die immer noch enorm hohe Sterblichkeitsziffer des Gebärmutterkrebses herabzudrücken und noch mehr oder womöglich alle karzinomkranken Frauen vor einem sicheren, qualvollen Tode zu bewahren.

Während vor 2 Jahren noch die Entfernung des gesamten erkrankten Organs mit seiner Umgebung die Operation der Notwendigkeit war, sind wir heute imstande elektiv auf die Karzinomzellen selbst einzuwirken und sie nach Art einer Therapie magna sterilisans zu vernichten.

Dieser Umschwung in der Behandlung des Gebärmutterkrebses wurde herbeigeführt durch die Anwendung radioaktiver Substanzen und des Röntgenlichts.

Schon bald nach Entdeckung der Röntgenstrahlen wurden — in Analogie zu den guten Resultaten bei Hautkarzinomen — Versuche auch beim Gebärmutterkrebs angestellt. Diese führten aber nicht nur zu keinem befriedigenden Erfolg, sondern zeitigten sogar manche Schädigungen.

Erst durch die fortgesetzten Forschungen und die Vervollkommnung der Filter war es möglich, die Strahlen erfolgreich anzuwenden. Die Strahlen, welche die Röntgenröhre entsendet, werden in drei Arten eingeteilt:

1. die Kanalstrahlen, welche mit den α-Strahlen,
2. die Kathodenstrahlen, welche mit den β-Strahlen, und
3. die X-Strahlen, welche mit den γ-Strahlen der radioaktiven Substanzen zu vergleichen sind.

Jede dieser drei Strahlenarten besitzt besondere physikalisch-chemische Eigenschaften und die Fähigkeit auf organische Substanzen eine bestimmte Wirkung hervorzubringen. Denn jede lebende Zelle des Organismus reagiert auf radioaktive Bestrahlung und zeigt je nach ihrer Art für die eine oder andere Strahlung eine spezifische Empfindlichkeit.

In sehr großen Dosen zerstören die durchdringenden β- und γ-Strahlen das Protoplasma.

Aus obigen Wirkungen ergibt sich für die Therapie viel Nützliches. Durch die Anwendung von Metallfiltern ist es bei der ungleichen Durch-

dringungskraft möglich, die quantitative Schwäche der γ-Strahlen auszugleichen und sie dadurch auszunützen. Dieser Faktor ist von größter Wichtigkeit, da nur ein gutes Endresultat bei gleichwertiger Verteilung der absorbierten Strahlenmenge erzielt werden kann.

Durch diese neuesten Forschungen hat sich das Gebiet der gynäkologischen Therapie erweitert, und es haben sich namentlich bei der Myomtherapie volle Erfolge gezeigt (nach Krönig und Döderlein beträgt die Heilungsziffer 100 Prozent).

Im Jahre 1907 berichtete Eltze über 6 mit Röntgenstrahlen behandelte Fälle von Uteruskarzinom, wovon 5 gestorben sind und 1 verschollen ist.

Von Aschoff, Krönig und Gauß wurden folgende Resultate veröffentlicht: Unter 8 Fällen von Mamma-, Magen- und Portiokarzinom, welche mit Röntgenstrahlen behandelt wurden, konnte man bei 3 Sektionsfällen von Magen-, Cervix- und Brustdrüsenkarzinom eine günstige Beeinflussung des Karzinomherdes konstatieren. Die anderen 5 Fälle befinden sich durch die angewandte Röntgen- und Radiumbestrahlung seit Monaten bei völligem Wohlbefinden und haben bei wiederholten Probeexzisionen bezw. Curettagen ein Karzinom nicht mehr aufweisen können (Münchn. med. Wochenschr. Nr. 7 u. 8, 5. II. 1913).

Im August 1913 berichtete Krönig auf dem Gynäkologenkongreß über durch Röntgen- und Radiumbestrahlung erfolgte Heilungsfälle von

Mamma-, Scheiden-, Vulva- und Collumkarzinom. Unter 96 Karzinomfällen sind 5 gestorben, 7 haben sich aus äußeren Gründen der Behandlung entzogen, 46 sind geheilt, d. h. es war weder ein Tumor zu fühlen, noch mikroskopisches Karzinom festzustellen. 38 stehen noch in Behandlung. Dauerresultate auf Grund langer Beobachtungszeit liegen nicht vor. (Zentralbl. f. Gyn. Nr. 39, 1913, S. 14 u. 38.)

1913 sagte Bumm in der Medizinischen Gesellschaft zu Berlin, daß er seit einem Jahre kombinierte Röntgen- und Mesothoriumbestrahlung anwendet. Unter 10 Fällen von Collumkarzinomen wurden 2 Fälle in 9 bezw. 24 Tagen in operable umgewandelt. Jeder Fall war mit 10000 X und 25000 Milligrammstunden Mesothorium behandelt worden. Bei den übrigen Fällen und bei 2 Harnröhrenkrebsen schwand der Krebs in 6—12 Wochen unter Hinterlassung einer eingezogenen Narbe, so daß sie als subjektiv und klinisch geheilt zu bezeichnen waren. (Zentralbl. f. Gyn., Nr. 63, S. 1604, 1913.)

Außerdem schreiben Bumm und Voigt 1913 einen detaillierten Bericht über 3 Heilungsfälle von Uteruskarzinom, welche mit Röntgenstrahlen und Mesothorium behandelt wurden, und bei denen mikroskopisch keine Spur von Karzinom mehr nachzuweisen war. (Münchn. med. Wochenschr. Nr. 31, 5. Aug. 13, S. 1697.)

Im Jahre 1913 berichtete Louis Wickham über eine große Reihe von Fällen, die durch Radiumbehandlung auf das günstigste beeinflußt worden waren. Es standen ihm zu seinen Ver-

suchen 19 Zentigramm reines Radium zur Verfügung. Obschon diese Erfahrung für die Uteruskarzinomtherapie einen großen Erfolg bedeutete, so kann Radium infolge der enorm hohen Kosten schwer allgemeine Anwendung finden. Die Forschung mußte deshalb Umschau nach einem anderen praktischen Heilungsmittel halten. Das von O. Hahn entdeckte Mesothorium scheint als Ersatz berufen zu sein.

Es wurde von Geheimrat Professor Dr. Döderlein im letzten Jahre in der Uteruskarzinombehandlung angewendet, worüber er folgendes berichtet:

„Das Mesothorium sendet drei verschiedene Strahlen aus, die als α-, β-, γ-Strahlen bezeichnet werden. Die α-Strahlen sind ganz weich, haben also nur oberflächliche Wirkungen, die für die Tiefentherapie nicht in Betracht kommen. Sie werden, wenn nötig, dadurch ausgeschaltet, daß man das Mesothoriumpräparat in Kapseln verbringt, die mit einem 0,05 mm dicken Aluminium- oder Silberplättchen bedeckt sind. Durch diese Hülle dringen dann die β-Strahlen und γ-Strahlen. Die β-Strahlen stellen noch ein Gemisch von mittelweichen bis harten Strahlen dar, während die γ-Strahlen den härtesten Röntgenstrahlen strahlen gleichkommen, sie vielleicht an Penetrationskraft noch übertreffen. Sie sind es also, die das Mesothorium für unsere Zwecke besonders wertvoll machen und seine therapeutische Anwendung geradezu als etwas Spezifisches gestalten."

Im Jahre 1913 sind 153 Uteruskarzinom-

kranke behandelt worden. Unter diesen befinden sich 31 Frauen, die sich durch die Mesothoriumtherapie vollständig wohl befinden und zurzeit weder subjektiv noch objektiv irgendwelche Karzinomerscheinungen nachweisen lassen. 22 Patientinnen wurden in desolatem Zustande entlassen und 24 sind gestorben; die übrigen befinden sich noch in Behandlung und werden daraus sicher noch mehr Heilungserfolge zu verzeichnen sein.

Wenn auch wegen der Kürze der Zeit und wegen des Mangels an ausreichenden Erfahrungen kein abschließendes Urteil gefällt werden kann, so steht es doch außer Frage, daß das Mesothorium für die Karzinomheilung einen großen Fortschritt bedeutet und daß die operative Behandlung des Karzinoms immer mehr und mehr schwinden wird.

* * *

Zum Schlusse meiner Arbeit ist es mir eine angenehme Pflicht, meinem hochverehrten Lehrer, Herrn ordentl. Professor Geheimrat Dr. Döderlein, Direktor der Münchener Frauenklinik, für seine freundliche Anregung zu dieser Arbeit und für die gütige Ueberlassung des Materials und die Durchsicht der Ausführungen meinen besten Dank auszusprechen.

Ebenso sage ich Herrn Privatdozent Dr. Weber für die freundliche Unterstützung meinen verbindlichsten Dank.

Literatur.

1. Hoffmann: Ueber maligne Uterustumoren im Kindesalter. Inaug.-Diss. Greifswald 1911.
2. Philipp, W.: Ueber Krebsbildung im Kindesalter. Inaug.-Diss. München 1905. Nr. 125.
3. Stratz: Die rechtzeitige Erkennung des Uteruskrebses. Stuttgart 1904.
4. Tranque, v.: Zur Geschichte der Totalexstirpation des Uterus. Inaug.-Diss. Würzburg 1892.
5. Glasser: Ueber die Prädisposition des Alters für Krebs. Inaug.-Diss. Erlangen 1895.
6. Bürger: Karzinom bei jugendlichen Individuen. Inaug.-Diss. München 1893.
7. Winiwarter, v.: Beitr. zur Statistik der Karzinome. Stuttgart 1878.
8. Borst: Die Lehre von den Geschwülsten. Wiesbaden 1902.
9. Ziegler: Lehrb. d. spez. pathol. Anatomie. 1892, 1., 2., 3. Bd.
10. Fehling: Lehrb. d. Frauenkrankheiten. 1893.
11. Hackspill: Inaug.-Diss. Würzburg 1898.
12. Gerhardt: Handb. d. Kinderheilk., Bd. IV c. 1878.
13. Weber, Wilh.: Ueber Gebärmutterkrebs und Schwangerschaft. Inaug.-Diss. München 1912.
14. Lomm, Wilh.: Verbreitung der Krebskrankheit. Inaug.-Diss. München 1900.
15. Morosowski, Konst.: Krebsstatistik. München 1912.
16. Förstner, Anton: Statistik über maligne Tumoren. Inaug.-Diss. München 1908.

17. Rauschmann, Max: Das Karzinom beim Menschen unter 20 Jahren. Inaug.-Diss. Berlin 1910.
18. Rieck, Heinr.: Krebs-Statistik. Inaug.-Diss. München 1904.
19. Credé u. Gusserow: Arch. f. Gyn. Berlin 1887.
20. Veit, v.: Handb. d. Gyn. Wiesbaden 1908.
21. Brüning u. Schwarbe: Handb. d. allg. Pathologie u. d. pathol. Anat. d. Kindesalters. Wiesbaden 1912.
22. Goebel: Karzinom u. mechan. Reize. Klin. Vortr. Nr. 403. 1905.
23. Kraemer: Zur Aetiol. v. Karzinom, insbes. des Uterus. Inaug.-Diss. Berlin 1899.
24. Danielsen: Inaug.-Diss. Kiel 1887.
25. Bollinger, v.: Ueber d. Häufigkeit des Karzinoms in München. (Münchn. med. Wochenschr. Nr. 38, 1903.)
26. Suchier: Uteruskarzinom und Schwangerschaft. Diss. Freiburg 1910.
27. Cohnstein: Ueber d. Komplikation d. Schwangersch. u. Geb. m. Gebärmutterkrebs. Arch. f. Gyn. 1873, Bd. V.
28. Dührssen, A.: Gynäkologie, 9. Aufl. Berlin.
29. Hansemann, v., u. Meyer, George: Krebsforschung. Zeitschr., Bd. 13, 1. H., 1913.
30. Sato (Japan): Lehrb. d. Gynäk., Bd. II, 1909.
31. Katz: Ueber das Vorkommen des Karzinoms bei Jugendlichen. Inaug.-Diss. Berlin 1910.
32. Arleninoff: Ueber Radiumtherapie bei bösartigen Geschwülsten. Inaug.-Diss. Berlin 1912.
33. Rieder u. Rosenthal: Lehrb. d. Röntgenkunde, 1. Bd. Leipzig 1913.
34. Döderlein, A.: Röntgenstrahlen und Mesothorium in der gynäk. Therapie, insbes. auch bei Uteruskarzinom. (Monatsschr. f. Geb. u. Gyn. Sonderabdruck aus Bd. 37, H. 5, 1913.)
35. Küstner: Lehrb. d. Gynäkologie, 3. Aufl. Jena.
36. Yamagiwa: Lehrb. d. allgem. Pathologie, 6. Aufl.

37. Mayer,A.: Ueber das Uteruskarzinom und die Ergebnisse seiner Behandlung mit Totalexstirpation nach Wertheim. (Monatsschr., Bd. 33, 1911, H. 6.)
38. — Münchn. med. Wochenschr. Nr. 7 u. 8, 5. II. 1913.
39. — Zentralbl. f. Gynäk., Nr. 39, 1913.
40 — Zentralbl. f. Gynäk., Nr. 63, 1913.
41. — Münchn. med. Wochenschr., Nr. 31, 1913.
42. — Münchn. med. Wochenschr., Nr. 5 u. 6, 1914.

Lebenslauf.

Ich, Kotaro Takahashi, Sohn des Arztes Katzso Takahashi und seiner Ehefrau Toneko, Buddhist, wurde geboren zu Gumma (Japan) am 14. August 1881. Zunächst besuchte ich 7 Jahre die Volksschule zu Maibashi und ebendort das Gymnasium (Shu sei kan), welches ich im März 1899 absolvierte. Im April des gleichen Jahres wurde ich als Student der Medizin an der Medizinischen Akademie zu Tokio (Sai sei gekuscha) immatrikuliert. Nach 8 Semestern absolvierte ich sie im März 1903. Im Oktober 1903 habe ich die Staatsprüfung als Arzt bestanden und erhielt im November 1903 das kaiserl. japan. Approbationszeugnis. Im August 1904 betätigte ich mich als Militär-Assistenzarzt im japanisch-russischen Kriege und wurde im März 1907 zum Stabsarzt d. R. ernannt. Vom April 1907 bis Dezember 1912 war ich Direktor des Hospitals der Südmandschurischen Eisenbahn-Aktiengesellschaft zu Chanchung.

Im Februar 1913 kam ich nach München, um hier im Auftrage des Präsidenten Nakamura der Südmandschurischen Eisenbahnaktiengesellschaft Medizin zu studieren. Am 28. Mai 1913 wurde ich an der kgl. bayer. Ludwig-Maximilians-Universität zu weiteren Medizinstudien immatrikuliert.

Im Laufe des Krieges 1904/05 wurde ich mit dem Verdienstorden 6. Klasse mit dem Kyokujitscho dekoriert. Außerdem besitze ich noch die Erinnerungsmedaille an den japanisch-russischen Krieg.